

SARKOMI MEHKIH TKIV IN KOSTI

SMERNICE ZA DIAGNOSTIKO, ZDRAVLJENJE IN SLEDENJE

ONKOLOŠKI INŠTITUT LJUBLJANA

Druga dopolnjena izdaja, april 2018

(Izvirnik 2007, dopolnjena izdaja 2011)

Druga dopolnjena izdaja je bila potrjena na seji Strokovnega sveta Onkološkega inštituta Ljubljana 16. 4. 2018 in seji Razširjenega strokovnega kolegija za onkologijo 11. 5. 2018.

Uredil:

asist. Marko Novak, dr. med.¹

Sodelavci:

Olga Blatnik, dr. med.¹

izr. prof. dr. Jože Pižem, dr. med.³

dr. Tina Žagar, univ. dipl. fiz.¹

dr. Monika Jagodic, dr. med.¹

doc. dr. Lorna Zadavec Zaletel, dr. med.¹

mag. Mojca Unk, dr. med.¹

prof. dr. Blaž Mavčič, dr. med.²

Jerca Blazina, dr. med.¹

Snežana Đokić, dr. med.¹

mag. Darja Eržen, dr. med.¹

Simona Jereb, dr. med.¹

Andreja Klevišar Ivančič, dr. med.¹

Gregor Kos, dr. med.¹

Mateja Kropivnik, dr. med.¹

asist. dr. David Martinčič, dr. med.²

Eva Možina, dr. med.¹

doc. dr. Andraž Perhavec, dr. med.¹

Marija Skoblar Vidmar, dr. med.¹

asist. dr. Uroš Smrdel, dr. med.¹

prim. Marko Špiler, dr. med.²

Danijela Štrbac, dr. med.¹

prof. dr. Branko Zakotnik, dr. med.¹

Sodelavci za področje radiološke diagnostike tumorjev kosti:

dr. Ana Katarina Limpel Novak, dr. med.²

doc. dr. Vladka Salapura, dr. med.²

Žiga Snoj, dr. med.²

¹ Onkološki inštitut Ljubljana

² Univerzitetni klinični center Ljubljana

³ Medicinska fakulteta Ljubljana

Kazalo

Uvod	4
Tumorji mehkih tkiv	5
Incidenca	5
Etiologija	7
Klinična slika	7
Slikovne preiskave	7
Biopsija	8
Biologija tumorjev mehkih tkiv in patologija	9
Zamejitev (določitev stadija)	17
Načrt zdravljenja	18
Predoperativno zdravljenje (neoadjuvantno)	18
Kirurško zdravljenje	19
Pooperativno zdravljenje (adjuvantno)	20
Zdravljenje v primeru lokalnega recidiva	23
Zdravljenje pri metastatski bolezni	23
Kontrolni pregledi po zdravljenju zaradi sarkoma mehkih tkiv (sledenje)	23
Retroperitonealni sarkomi	24
Mehkotkivni tumorji telesa maternice	24
Mezenhimski tumorji dojk	27
Fibromatoza dezmoidnega tipa	28
Gastrointestinalni stromalni tumor	29
Genetski sindromi, povezani z lezijami mehkih tkiv in kosti	33
Tumorji kosti	36
Incidenca	36
Dejavniki tveganja	37
Klinična slika	38
Diagnostični postopki	39
Najpogostejši sarkomi kosti	42
Zamejitev (določitev stadija)	43
Načrt zdravljenja	46
Kirurško zdravljenje	46
Radioterapija	46
Sistemska zdravljenje	47
Kontrolni pregledi po zdravljenju zaradi sarkoma kosti (sledenje)	47
Reference	49

Sarkomi ali maligni mezenhimski tumorji so redke bolezni, ki pri odraslih predstavljajo manj kot odstotek vseh malignih tumorjev. Delimo jih na sarkome mehkih tkiv (SMT) in sarkome kosti, po mestu nastanka pa na periferne in centralne [1, 2, 3]. Pojavljajo se kjerkoli v telesu, na nekaterih mestih pogosteje.

Za čim boljši uspeh zdravljenja in možnost ozdravitve je ob **SUMU NA SARKOM** nujna **NAPOTITEV** bolnika v **REFERENČNI CENTER**, brez predhodne diagnostike ali terapije [1, 2, 3]. Referenčni center mora izpolnjevati osnovne pogoje: zagotavljati multidisciplinarni tim (MDT) za obravnavo bolnikov, infrastrukturo za diagnostiko, zdravljenje in sledenje bolnikov s SMT skladno s smernicami, obravnavo novih primerov tedensko na multidisciplinarnem konziliju (MDK), obravnavo/zdravljenje zadostnega števila primerov letno, evidentiranje in občasno publiciranje rezultatov zdravljenja, možnost sodelovanja v kliničnih raziskavah, možnost izobraževanja/izpopolnjevanja članov MDT na področju sarkomov in sodelovanja v onkoloških združenjih (npr. EORTC, CTOS ...) [1, 2]. MDT za sarkome sestavljajo radiolog, patolog, onkološki kirurg, internist onkolog in radioterapevt, vsi usmerjeni v sarkome [1, 2, 4].

Pri bolniku s tumorjem, sumljivim za SMT, je nujna napotitev na **ONKOLOŠKI INŠTITUT LJUBLJANA (OIL)** [4], ki v Sloveniji edini izpolnjuje pogoje za referenčni center za SMT. Pred napotitvijo je lahko opravljena le slikovna diagnostika in/ali citološka punkcija tumorja (biopsija s tanko iglo) [4]. Nepravilna kirurška odstranitev SMT pri prvi operaciji (opravljeni zunaj referenčnega centra) ali nepravilna kirurška biopsija povečata možnost razširitve bolezni, otežita zdravljenje in bistveno zmanjšata bolnikovo možnost ozdravitve, saj je v primeru agresivne vrste SMT bolezen pri tovrstni obravnavi pogosto usodna.

V primeru radiološko ugotovljene lezije, sumljive za primaren malignen tumor kosti, je potrebna napotitev bolnika na **ORTOPEDSKO KLINIKO** v Ljubljani brez predhodne biopsije [4]. Ortopedska klinika je ob sodelovanju z OIL referenčni center za zdravljenje bolnikov s sarkomi kosti in bolnikov s SMT v globini ob sklepih, če je potrebna rekonstrukcija s tumorsko protezo.

Ob utemeljenem sumu na sarkom pri otroku je potrebna takojšnja napotitev na Hemato-onkološki oddelek **PEDIATRIČNE KLINIKE** v Ljubljani brez predhodne diagnostike [4]. Otroški sarkomi se nekoliko razlikujejo od odraslih [2], zato diagnostiko in zdravljenje otrok vodijo pri njih.

Vsak bolnik s sarkomom je pred prvim zdravljenjem predstavljen na MDK [2], v Sloveniji na mezenhinskem konziliju na OIL ali pediatričnem konziliju na Pediatrični kliniki [4].

TUMORJI MEHKIH TKIV

1. INCIDENCA

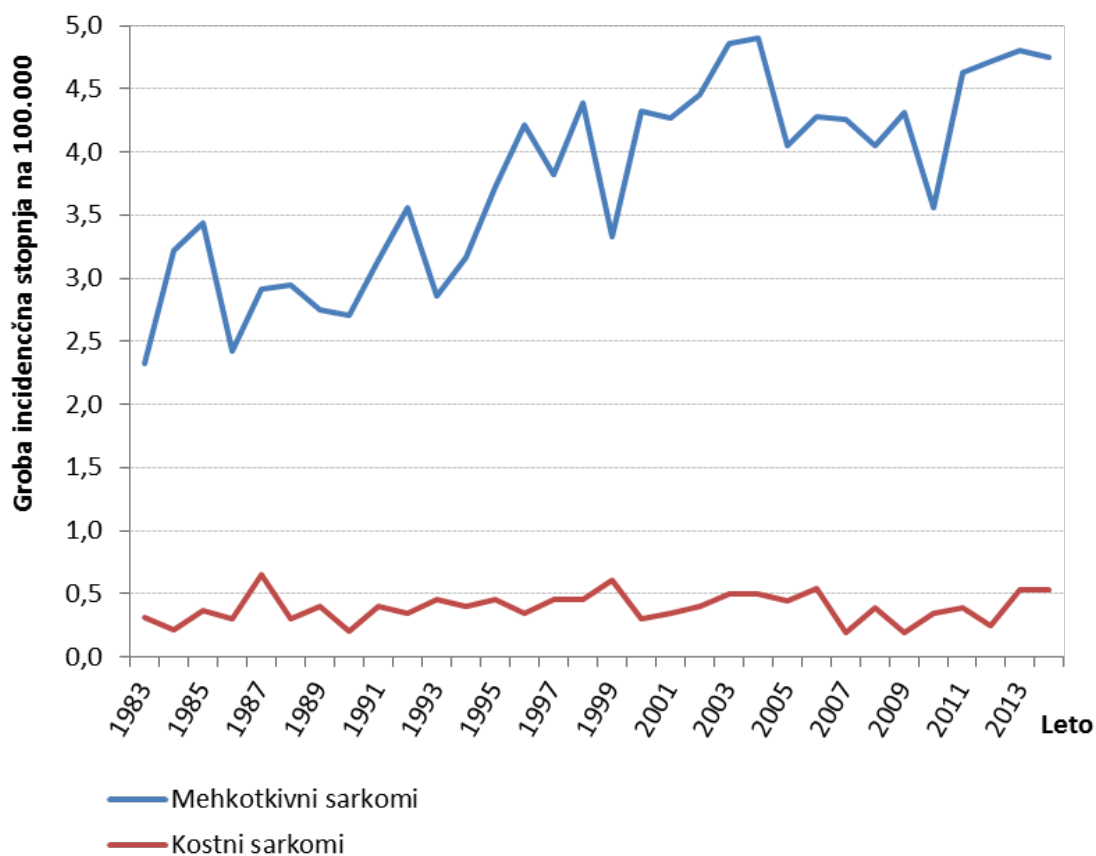
Incidenčna stopnja za SMT v EU znaša približno 4/100.000 prebivalcev letno [2], v Sloveniji pa za leto 2014 po podatkih Registra raka RS 4,8/100.000 prebivalcev [5]. Groba incidenčna stopnja SMT narašča povprečno letno za 1,9 %, medtem ko pri sarkomih kosti ne opažamo

trenda (povprečna letna sprememba je izračunana s programom Joinpoint Regression Program, Version 4.1.1. August 2014).

Tabela 1. Incidenca in groba incidenčna stopnja za sarkome in gastrointestinalni stromalni tumor v Sloveniji, 1983–2014

Leto ugotovitve	Sarkomi mehkih tkiv		Gastrointestinalni stromalni tumor	
	Incidenca	Stopnja na 100.000	Incidenca	Stopnja na 100.000
1983	44	2,3		
1984	61	3,2		
1985	65	3,4		
1986	48	2,4		
1987	58	2,9		
1988	59	3,0		
1989	55	2,8		
1990	54	2,7		
1991	63	3,1		
1992	71	3,6	1	0,1
1993	57	2,9	4	0,2
1994	63	3,2	2	0,1
1995	74	3,7	1	0,1
1996	84	4,2	1	0,1
1997	76	3,8	3	0,2
1998	87	4,4	2	0,1
1999	66	3,3	9	0,5
2000	86	4,3	7	0,4
2001	85	4,3	5	0,3
2002	89	4,5	12	0,6
2003	97	4,9	14	0,7
2004	98	4,9	19	1,0
2005	81	4,0	33	1,6
2006	86	4,3	17	0,8

2007	86	4,3	16	0,8
2008	82	4,1	21	1,0
2009	88	4,3	32	1,6
2010	73	3,6	36	1,8
2011	95	4,6	34	1,7
2012	97	4,7	35	1,7
2013	99	4,8	37	1,8
2014	98	4,8	39	1,9



Slika 1. Groba incidenčna stopnja sarkomov mehkih tkiv in kosti, Slovenija, 1983–2014

Pojavljajo se v vseh starostnih skupinah, pogosteje pri starejših, vrh incidence je v obdobju 50 do 64 let. Približno 75 % SMT vznikne na udih, najpogosteje na stegnu, po 10 % pa v retroperitoneju in v mehkih tkivih trupa.

Petletno preživetje pri sarkomih je približno 60 % [2]. Po podatkih Registra raka Republike Slovenije je petletno relativno preživetje bolnikov, zbolelih v letih 2010–2014 za SMT, 57,8

%, za sarkome kosti 56,3 % in za gastrointestinalni stromalni tumor (GIST) 81 % (sledenje do decembra 2017).

2. ETIOLOGIJA

Vzroka za nastanek sarkomov ne poznamo. Dejavniki tveganja so [2]: starost nad 65 let, predhodna radioterapija (RT), limfedem in genetska predispozicija [3]; npr. maligni tumor ovojnice perifernega živca pri neurofibromatozi tipa 1, povzročena z mutacijami v genu NF1, različne vrste sarkomov pri družinsko pogojenem retinoblastomu, povzročene z mutacijami v genu RB, ter pri sindromu Li Fraumeni zaradi zarodnih mutacij v tumor-supresorskem genu TP53.

3. KLINIČNA SLIKA

Klinično razlikovanje med benignimi in malignimi tumorji mehkih tkiv je nezanesljivo. Razmerje v pogostosti med njimi je vsaj 100 : 1 v prid benignih [2]. Povrhnji tumorji so v koži in podkožju oziroma nad fascijo, globoki pa pod njo. Tumorji, sumljivi za SMT, so:

- povrhnji tumorji, večji od 5 cm;
- tumorji, ki hitro rastejo in/ali bolijo;
- vsi globoki tumorji, ne glede na velikost;
- recidivni tumorji v brazgotini.

Pri takšnih tumorjih je potrebna napotitev bolnikov brez predhodnega kirurškega posega (kirurške biopsije ali celo kirurške odstranitve) v referenčni center [1, 2, 3].

4. SLIKOVNE PREISKAVE

Radiolog mora biti član MDT in imeti izkušnje na področju sarkomov [2]. Vodi slikovno diagnostiko in opravi biopsijo tumorjev.

4.1. Periferni tumorji

Na udih in trupu je zaželen naslednji vrstni red preiskav: RTG slikanje (pokaže morebitne spremembe in/ali prizadetost skeleta ter morebitne kalcinacije v mehkih tkivih) in UZ področja tumorja (za oceno mehkih tkiv), nato obvezno MR preiskava (za oceno robov tumorja, morebitnega preraščanja in oceno nevrovaskularnih snopov). Priporočena je kombinacija sekvenc T1, T2, T2 FS in T1 FS po kontrastu, v vsaj dveh ravninah.

Na glavi in vratu: CT in/ali MR, odvisno od lege tumorja.

4.2. Centralni tumorji

v trebuhu in prsnem košu: CT (po možnosti s kontrastom).

4.3. Ocena diseminacije

* Pri perifernih tumorjih: RTG pljuč pri nizko malignih (NM) in CT prsnega koša pred zdravljenjem pri visoko malignih (VM) sarkomih.

* Pri abdominalnih tumorjih: ocena jeter s CT ali MR preiskavo, lahko UZ.

* Pri nekaterih podtipih sarkomov:

- epiteloidni sarkom, svetlocelični sarkom, rabdomiosarkom: ocena regionalnih bezgavk z UZ ali CT ali MR.

- Alveolarni sarkom mehkih tkiv, svetlocelični sarkom in angiosarkom: morda CT in/ali MR glave.
- Miksoidni liposarkom udov: morda CT trebuha.

4.4. PET-CT preiskava

Vloga preiskave ¹⁸FDG PET-CT je v diagnostiki sarkomov še v fazi raziskav.

V prvo metaanalizo [6] je bilo vključenih 15 študij s 441 tumorji mehkih tkiv: 227 malignih in 214 benignih. Diagnoza in gradus sta bila ocenjena s kvalitativno vizualizacijo, standard uptake value (SUV). ¹⁸FDG PET je bil pozitiven v vseh VM sarkomih, v 74,4 % NM-sarkomih in v 39,3 % benignih tumorjih. Zaključek metaanalize je, da je z ¹⁸FDG PET-CT možno zanesljivo ločevati med VM sarkomi (vsi so imeli SUV $\geq 2,0$) in benignimi tumorji, ne pa med NM-sarkomi (večina SUV $< 2,0$) in benignimi tumorji.

V drugi metaanalizi [7] je bila ocenjena uporabnost ¹⁸FDG-PET za oceno celokupnega preživetja pri SMT in kosti. Vključenih je bilo 6 študij in 514 bolnikov. Mejna vrednost (cut-off) za SUV_{max} ni bila navedena. Zaključek metaanalize je, da je visok SUV_{max} neodvisen napovedni dejavnik za pomembno slabše celokupno preživetje.

¹⁸FDG PET-CT se lahko (izbirno) uporablja za oceno razsoja pri napredovali bolezni.

5. BIOPSIJA

Opravljen naj bo v referenčnem centru [1, 2]. Za pridobitev diagnoze je odvzem vzorca ključnega pomena, zato naj biopsijo opravi radiolog, član MDT. Opravljena je lahko s tanko iglo, debelo iglo ali kirurško. Pogosto se za vrsto biopsije odločimo na MDK.

- Citološko punkcijo ali aspiracijsko biopsijo s tanko iglo (**ABTI**) opravi citopatolog, po možnosti na OIL in po slikovni diagnostiki. Lahko je prosta, UZ ali CT vodena [4].
- Histološko biopsijo ali debeloigelnno biopsijo (**DIB**) opravi radiolog na OIL in vedno po slikovnih preiskavah. Po potrebi pri izvedbi biopsije sodelujeta radiolog in kirurg, oba člana MDT. Lahko je UZ ali CT vodena. Neustrezno izvedena DIB lahko oteži/spremeni dokončen kirurški poseg [4].
- Kirurško biopsijo (diagnostičen poseg) naj opravi kirurg, ki bo kasneje odstranil tumor. Rez na udih naj bo vzdolžen [4].
- UZ ali CT vodena DIB je priporočljiva pri retroperitonealnih tumorjih [8].

Pravilna histološka opredelitev tumorjev mehkih tkiv je zaradi njihove redkosti in velikega števila različnih entitet pogosto težavna. Mikroskopski pregled bioptičnega materiala naj zato opravi patolog, ki je član MDT in ima na področju sarkomov dovolj izkušenj, možnost uporabe dodatnih metod (imunohistokemije, citogenetike in molekularne patologije) ter možnost posvetovanja s strokovnjaki v tujini. Natančna določitev histološkega tipa in gradusa iz pičlega materiala, dobljenega z DIB, pogosto ni možna, včasih pa je lahko zaradi intratumorske heterogenosti tudi napačna. V takšnih primerih lahko DIB ponovimo ali po potrebi opravimo kirurško biopsijo.

Če je bil bolnik operiran izven referenčnega centra in je bila tam postavljena diagnoza sarkoma ('woops' operacija), je za potrditev diagnoze nujna revizija preparatov, ki jo mora opraviti patolog, član MDT, v referenčnem centru [2].

6. BIOLOGIJA TUMORJEV MEHKIH TKIV IN PATOLOGIJA

Tumorji mehkih tkiv so heterogeni. Poznamo več kot 50 različnih histoloških podtipov sarkomov [9]. Razvrstimo jih lahko na različne načine: na osnovi najverjetnejšega tkivnega izvora, biološkega potenciala ali molekularnih značilnosti.

6.1. Patohistološka opredelitev in izvor tumorjev mehkih tkiv

Izvor večine mezenhimskih tumorjev ni znan. Najverjetneje nastanejo iz nediferencirane celice, v kateri se zaradi genetskih dogodkov sprožijo aktivacije najrazličnejših signalnih poti, ki lahko privedejo do podobnih sprememb v celici, kakršne se dogajajo v embrionalnem razvoju tkiv. Tako so lahko nekateri tumorji morfološko zelo podobni nekaterim vrstam normalnega tkiva. Na osnovi stopnje podobnosti tkivu lahko določamo njihovo stopnjo diferenciacije. Za opredelitev diferenciacije tumorja je včasih dovolj že pregled konvencionalnih histoloških preparatov, pobarvanih s hematoksilinom in eozinom, velikokrat pa si moramo pomagati z dodatnimi preiskavami, zlasti z imunohistokemičnimi barvanji.

Nekateri tumorji morfološko ne spominjajo na nobeno vrsto normalnih celic ali tkiv. V grobem jih lahko razdelimo v dve skupini: na tumorje z (bolj ali manj) značilno histološko sliko in na nediferencirane sarkome. Tumorji iz prve skupine imajo pogosto rekurentne genetske spremembe. Običajno gre za maligne tumorje, katerih benignega ekvivalenta sploh ne poznamo. Nediferencirani sarkomi imajo običajno jasne histološke značilnosti malignosti, npr. celični in jedrni pleomorfizem, nekrozo in visoko mitotsko aktivnost. Njihova histološka slika je izredno pestra.

6.2. Biološki potencial tumorjev mehkih tkiv

Ena od nalog patologa je kliniku posredovati oceno biološkega potenciala lezije. Večino tumorjev lahko na osnovi histoloških značilnosti uvrstimo med benigne, maligne ali tumorje intermediarnega biološkega potenciala, vendar ločnica med njimi ni vedno jasna. Poleg tega je klinični potek nekaterih tumorjev nepredvidljiv; tako lahko npr. histološko benigni tumorji (tumorji brez konvencionalnih znakov malignosti) večkrat lokalno recidivirajo ali celo metastazirajo. Intermediarni biološki potencial se največkrat kaže kot lokalno agresivna rast tumorja, ki pa zelo redko ali sploh ne zaseva.

Tudi med malignimi tumorji na osnovi histologije ni vedno možno napovedati kliničnega poteka. Eden od načinov je gradiranje tumorja. Od sistemov gradiranja se je najbolj uveljavil sistem francoske zveze centrov za boj proti raku (La fédération nationale des centres de lutte contre le cancer, FNCLCC) [9], ki v gradiranju upošteva diferenciacijo tumorja, mitotsko aktivnost in prisotnost tumorske nekroze. Vse tri parametre vrednotimo s točkami, na osnovi končnega seštevka pa tumorju določimo gradus (tabela 2). Ta nam je v pomoč pri oceni verjetnosti agresivnega poteka bolezni, vendar ima svoje omejitve in ne velja za vse vrste tumorjev. Za nekatere tipe tumorjev se je izkazalo, da gradus praktično nima prognostičnega pomena (tabela 3), nekateri SMT pa so po definiciji visokega gradusa (tabela 4). Neobičajen potek ima npr. fibromiksoidni tumor nizkega gradusa (low-grade fibromyxoid sarcoma), ki po mikroskopskem videzu ni zelo malignen, vendar pogosto zaseva, velikokrat šele desetletja

po odstranitvi primarnega tumorja. Zaradi takšnih primerov je pomembna natančna določitev histološkega tipa tumorja, iz česar lahko najboljše sklepamo o kliničnem poteku bolezni. V zadnjih desetletjih se je, tudi zahvaljujoč molekularno-genetskemu dognanju, poznavanje tumorjev mehkih tkiv bistveno izboljšalo. V tabeli 5 navajamo nekatere lokalno agresivne tumorje, v tabeli 6 pa tumorje mehkih tkiv, ki občasno zasevajo [10].

Tabela 2. FNCLCC sistem gradiranja sarkomov

Histološki parameter	Definicija
Tumorska diferenciacija	1 točka: sarkomi, ki so zelo podobni normalnemu odraslemu mezenhinskemu tkivu in jih potencialno težko ločimo od benignih tumorjev enakega tipa (npr. dobro diferenciran liposarkom, dobro diferenciran leiomiosarkom); 2 točki: sarkomi jasnega histološkega tipa (npr. miksoidni liposarkom, miksofibrosarkom); 3 točke: embrionalni in nediferencirani sarkomi, sinovijski sarkom, sarkomi nejasnega izvora.
Število mitoz/10 vidnih polj velike povečave*, pri čemer je premer vidnega polja velike povečave 0,1734 mm ² .**	1 točka: 0–9 2 točki: 10–19 3 točke: ≥ 20
Tumorska nekroza	0 točk: ni nekroze 1 točka: < 50 % 2 točki: ≥ 50 %
Histološki gradus	gradus 1: 2 ali 3 točke gradus 2: 4 ali 5 točk gradus 3: 6, 7 ali 8 točk

* 40-kratna povečava.

** Mikroskopi se po velikosti vidnega polja med seboj razlikujejo, kar mora patolog pri štetju mitoz upoštevati in število pregledanih vidnih polj ustrezno prilagoditi.

Tabela 3. Tumorji, za katere gradus najverjetneje nima prognostičnega pomena

Alveolarni sarkom mehkih tkiv
Epitelioidni sarkom
Svetlocelični sarkom
Ekstraskeletni miksoidni hondrosarkom
Maligni tumor ovojnice perifernega živca (nejasno)

Tabela 4. Tumorji, ki so po definiciji visokega gradusa

Embrionalni rabdomiosarkom
Alveolarni rabdomiosarkom
Ewingov sarkom

Angiosarkom
Maligni (ekstrarenalni) rabdoidni tumor

Tabela 5. Lokalno agresivni tumorji mehkih tkiv

Fibromatoza dezmoidnega tipa
Atipični lipomatozni tumor/dobro diferenciran liposarkom
Protuberantni dermatofibrosarkom
Miksoinflammatory miofibroblastni tumor
Gigantocelularni tumor, difuzni tip
Kapošiformni hemangioendoteliom
Retiformni hemangioendoteliom
Kompozitni hemangioendoteliom

Tabela 6. Tumorji mehkih tkiv, ki občasno zasevajo

Inflamatorni miofibroblastni tumor
Infantilni fibrosarkom
Pleksiformni fibrohistiocitni tumor
Angiomatoidni fibrozni histiocitom
Celularni fibrozni histiocitom
Retiformni hemangioendoteliom
Kompozitni hemangioendoteliom

6.3. Dodatne preiskave

6.3.1. Imunohistokemija

Z uporabo specifičnih protiteles proti določenim celičnim in zunajceličnim antigenom si lahko pomagamo pri opredelitvi diferenciacije ali vrste tumorja. Nekatera protitelesa so usmerjena proti strukturam, katerih prisotnost nam pomaga opredeliti diferenciacijo tumorja. Tako lahko npr. v večini tumorjev gladkomišičnega izvora dokažemo aktine, citoplazemske proteine, značilne za gladkomišične celice. Z nekaterimi protitelesi dokažemo beljakovinske produkte za določen tumor bolj ali manj specifičnih genetskih sprememb. Takšen primer je protitelo proti Stat6 - imunoreaktivnost v jedrih tumorskih celic nam kaže na prisotnost fuzije genov NAB2 in STAT6, kar je ob ustrezni morfologiji dodaten dokaz, da gre za solitarni fibrozni tumor.

Rezultate imunohistokemičnih barvanj moramo vedno interpretirati v luči ostalih histoloških in drugih značilnosti tumorja, prav tako moramo poznati običajno distribucijo antigenov v tkivu in se zavedati morebitnih ovir pri vrednotenju preparatov, npr. nespecifičnih reakcij.

6.3.2. Genetske preiskave

Razvoj molekularne genetike je bistveno prispeval k razumevanju patogeneze, morfologije in kliničnega poteka sarkomov, pa tudi k njihovi lažji diagnostiki ter klasifikaciji.

Glede na genetske spremembe v tumorjih mehkih tkiv te lahko delimo na take z enostavnimi kariotipi in rekurentnimi, značilnimi genetskimi spremembami, največkrat translokacijami, in take s kompleksnimi kariotipi, pri katerih do zdaj še niso odkrili ponavljajočih se, značilnih genetskih sprememb. Prvi imajo običajno dokaj prepoznavno histološko sliko in se večkrat pojavljajo pri mlajših bolnikih. Drugi so tipično visoko maligni, histološko pleomorfni tumorji in so pogostejši pri starejših. Značilen predstavnik prve skupine je Ewingov sarkom, v drugo pa sodita npr. pleomorfni liposarkom in pleomorfni rabdomiosarkom.

Za dokaz značilnih genetskih sprememb lahko uporabljamo različne, predvsem citogenetske in molekularne metode: kariotipizacijo, fluorescenčno in situ hibridizacijo (FISH) ali verižno reakcijo s polimerazo z reverzno transkripcijo (reverse transcription polymerase chain reaction, RT-PCR). Vedno bolj se uveljavljajo tudi molekularno genetske preiskave, ki temeljijo na uporabi tehnike masivnega paralelnega sekvenciranja (next-generation sequencing, NGS). Na Oddelku za patologijo OIL uporabljamo FISH, pri kateri z uporabo specifičnih, s fluorokromom označenih sond lahko ugotovljamo nekatere citogenetske abnormalnosti: prelome v določenih genih, prisotnost določenih translokacij ali amplifikacijo določene regije na kromosomu.

Kot že omenjeno, proteinske produkte nekaterih genetskih sprememb, npr. translokacij, lahko posredno določamo imunohistokemično. Ob odsotnosti imunoreaktivnosti pa lahko v nekaterih primerih sklepamo tudi na delecijo ali inaktivacijo gena, npr. inaktivacijo gena INI1 pri epiteloidnem sarkomu.

V tabeli 7 navajamo nekaj najpomembnejših, konsistentnih genetskih sprememb pri določenih vrstah tumorjev mehkih tkiv [10].

Tabela 7. Pomembnejše genetske spremembe pri nekaterih tumorjih mehkih tkiv

Tip sarkoma	Citogenetske spremembe	Molekularne spremembe
Alveolarni rabdomiosarkom	t(2; 13) t(1; 13)	PAX3-FOXO1A PAX7-FOXO1A
Alveolarni sarkom mehkih tkiv	t(x; 17)	TFE3-ASPL
Angiomatoidni fibrozni histiocitom	t(12; 16) t(12; 22) t(2; 22)	FUS-ATF1 EWSR1-ATF1 EWSR1-CREB1
Svetlocelični sarkom	t(12; 22) t(2; 22)	EWSR1-ATF1 EWSR1-CREB1
Fibromatoza dezmoidnega tipa	trisomija 8, 20; izguba 5q21	mutacija CTNNB1 ali APC
Dezmoplastični drobnocelični okroglocelični tumor	t(11; 22)	EWSR1-WT1

Protuberantni dermatofibrosarkom	obročasta kromosoma 17 in 22; t(17; 22)	COL1A1-PDGFB
Endometrijski stromalni sarkom nizkega gradusa	t(7; 17)	JAZF1-SUZ12
Endometrijski stromalni sarkom visokega gradusa	t(10; 17)	YWHAЕ-FAM22
Epitelioidni hemangioendoteliom	t(1; 3)	WWTR1-CAMTA1
Ewingov sarkom	t(11; 22) t(21; 22) t(2; 22) t(16; 21) ...	EWSR1-FLI1 EWSR1-ERG EWSR1-FEV FUS-ERG ...
Ekstraskeletni miksoidni hondrosarkom	t(9; 22) t(9; 17) ...	EWSR1-NR4A3 TAF2N-NR4A3 ...
Infantilni fibrosarkom Celularni mezoblastni nefrom	t(12; 15)	ETV6-NTRK3
Gastrointestinalni stromalni tumor	monosomija 14, 22; delecije na 1p	mutacija KIT ali PDGFRA mutacija BRAF, SDHA, SDHB, SDHC, SDHD
Inflamatorni miofibroblastni tumor	t(1; 2) t(2; 19) ...	TPM3-ALK TPM4-ALK ...
Fibromiksoidni sarkom nizkega gradusa	t(7; 16) t(11; 16)	FUS-CREB3L2 FUS-CREB3L1
Mezenhimski hondrosarkom	t(8; 8)	HEY-NCOA2
Mioepitelijski tumorji mehkih tkiv	t(6; 22) t(19; 22) t(1; 22)	EWSR1-POU5F1 EWSR1-ZNF444 EWSR1-PBX1
Miksoidni /okroglocelični liposarkom	t(12; 16) t(12; 22)	FUS-DDIT3 EWSR1-DDIT3
Miksoinflamatorni fibroblastni sarkom /hemosiderotični fibrolipomatozni tumor	t(1; 10)	TGFBR3-MGEA5
Nodularni fasciitis	t(17; 22)	MYH9-USP6
Sklerozirajoči epitelioidni fibrosarkom	t(7; 16)	FUS-CREB3L2

Sinovijski sarkom bifazni monofazni	t(X; 18) t(X; 18)	SS18-SSX1 SS18-SSX1, SS18-SSX2, SS18-SSX4
Tenosinovijski gigantocelularni tumor	t(1; 2)	COL6A3-CSF1
Dobro diferenciran/dediferenciran liposarkom	obročast kromosom 12	amplifikacija genov MDM2, CDK4 in drugih

Iz tabele je razvidno, da se lahko nekatere genetske spremembe oziroma spremembe v nekaterih genih pojavljajo pri različnih vrstah tumorjev, ki se razlikujejo tako histološko kot klinično. Zato moramo tudi rezultate genetskih preiskav vedno ocenjevati v povezavi s histološkimi najdbami in klinično sliko.

Različnost tumorjev z enakimi genetskimi spremembami si zaenkrat razlagamo z različno stopnjo diferenciacije celice, na kateri pride do genetskega dogodka, ki sproži nadaljnje aktivnosti v celici, ki privedejo do nastanka tumorja.

6.4. Makroskopska priprava vzorcev in vzorčenje

Vzorče je treba poslati skupaj z napotnico, na kateri morajo biti navedeni podatki o bolniku in vzorcu (mesto in način odvzema) ter podatki o tumorju (lega, velikost, radiološke značilnosti, izvidi predoperativnih preiskav, drugi relevantni klinični podatki), ki so potrebni za pravilno histopatološko vrednotenje.

Igelne in odprte biopsije moramo čim prej fiksirati v formalinu.

Igelne biopsije preštejemo, po možnosti izmerimo. Če vzorci niso fragmentirani, jih vstavimo ločeno v tkivne kasete.

Vzorče, pridobljene z odprto biopsijo, izmerimo in vstavimo v ustrezno število tkivnih kaset. Resektate sprejmemo praviloma nefiksirane, takoj po odstranitvi, po možnosti orientirane. Vzorče stehamo, izmerimo, identificiramo resekcijske robove in jih označimo s tušem. Intraabdominalnih in retroperitonealnih resektatov ne označujemo s tušem, razen, če bi to pripomoglo k oceni radikalnosti resekcije. Vzorče po presoji fotografiramo. V nekaterih primerih je potrebna intraoperativna makroskopska ocena resekcijskih robov.

Resektate zarežemo na več mestih in v formalinu fiksiramo 24 do 48 ur.

Fiksirane vzorce razrežemo na rezine, debeline do 1 cm. Po presoji jih fotografiramo, izmerimo tumor, ocenimo mesto rasti in izmerimo oddaljenost tumorja od resekcijskih robov, ki jih tudi vzorčimo. Opišemo barvo in konzistenco tumorja, prisotnost cističnih in hemoragičnih področij ter sprememb po predhodnih posegih. Ocenimo delež nekroze tumorskega tkiva.

Priporočljivo je vzorčiti po en blok na 1 cm najdaljšega premera tumorja, vendar lahko v primeru, da je bil tumor pred resekcijo diagnosticiran kot sarkom visokega gradusa, odzamemo manj reprezentativnih vzorcev. V ostalih primerih jih je treba odvzeti več, saj tako bolj verjetno najdemo predele višjega gradusa, kar vpliva na spremembo stadija in prognoze. Tumorje z makroskopsko heterogenimi področji moramo izdatneje vzorčiti (npr.

pri velikih liposarkomih, zlasti retroperitonealnih, vzorčimo vsa čvrstejša in različno obarvana področja, saj so tam lahko predeli dediferenciacije).

6.5. Standardiziran histološki izvid za SMT [11]

Lokacija tumorja

Navedi lokacijo (če je znana)

Neznana lokacija

Način odvzema vzorca

Intralezijska resekcija

Marginalna resekcija

Široka resekcija

Radikalna resekcija

Drugo

Samo za tumorje po predoperativni terapiji

Stanje po predoperativni kemoterapiji (KT)

Stanje po predoperativni radioterapiji (RT)

Stanje po izolirani perfuziji ekstremitete (ILP)

Drugo

Histološki tip tumorja (WHO-klasifikacija tumorjev mehkih tkiv)

Histološki gradus (Fédération nationale des centres de lutte contre le cancer – FNCLCC; ne določamo ga pri tumorjih po predoperativni terapiji)

Gradus 1

Gradus 2

Gradus 3

tumorska diferenciacija ...

število mitoz ...

tumorska nekroza ...

Histološki tip sarkoma, pri katerem gradiranje nima prognostičnega pomena

Gradusa ni možno določiti.

Odgovor na predoperativno terapijo (samo za tumorje po predoperativni terapiji)

Ni odgovora na predoperativno terapijo.

Nekroze/reaktivne spremembe zajemajo ... % tumorskega tkiva.

Ni vitalnega tumorskega tkiva.

Ocena odgovora na predoperativno terapijo ni možna.

Velikost tumorja

Tumor meri ... cm (največji premer).

Velikosti tumorja ni možno določiti.

Mesto rasti tumorja

Tumor raste v povrhnjih mehkih tkivih

V dermisu

V podkožnem maščevju, brez vraščanja v mišično fascijo.

Tumor raste v globokih mehkih tkivih

V področju fascije

Pod fascijo

V skeletni mišici

V mediastinumu

V retroperitoneju

V trebušni votlini

V področju glave in vratu

Drugo

Mesta rasti tumorja ni možno določiti.

Vaskularna invazija

Ni vaskularne invazije.

Prisotna je vaskularna invazija.

Prisotna je sarkomska limfangioza.

Prisotna je suspektna vaskularna invazija.

Tumor neposredno vrašča v steno večje žile.

Kirurški robovi

Kirurški robovi niso tumorsko infiltrirani (navedi najbližji rob in oddaljenost od njega ter vse ostale, ki so od tumorja oddaljeni < 2 cm).

Tumor vrašča v ... kirurški rob/kirurške robove.

Ocena kirurških robov ni možna.

Status bezgavk (če so prisotne v vzorcu)

Status bezgavk (izražen kot razmerje med številom metastatskih bezgavk in številom vseh pregledanih bezgavk)

Dodatne preiskave (po presoji)

Imunohistokemične

Citogenetske

Molekularne

Patološka klasifikacija (pTNM) po WHO [12]

PRIMARNI TUMOR (pT)

pTX: Primarnega tumorja ni mogoče oceniti.

pT0: Ni primarnega tumorja.

pT1a: Tumor meri ≤ 5 cm in leži v povrhnjih mehkih tkivih.

pT1b: Tumor meri ≤ 5 cm in leži v globokih mehkih tkivih.

pT2a: Tumor meri > 5 cm in leži v povrhnjih mehkih tkivih.

pT2b: Tumor meri > 5 cm in leži v globokih mehkih tkivih.

REGIONALNE BEZGAVKE (pN)

pNX: Ocena ni možna.

pN0: V regionalnih bezgavkah ni zasevkov.

pN1: Prisotni so zasevki v regionalnih bezgavkah.

ODDALJENI ZASEVKI (pM)

pM0: Ni oddaljenih zasevkov.

pM1: Prisotni so oddaljeni zasevki.

7. ZAMEJITEV (DOLOČITEV STADIJA)

Stadij bolezni določimo na osnovi histološkega gradusa oziroma stopnje malignosti (G), velikosti tumorja (T) ter prisotnosti zasevkov v regionalnih bezgavkah (N) in v oddaljenih organih (M). V zadnji, 8. izdaji AJCC TNM klasifikacije [13] se pojavi nova opredelitev

tumorja (T) za področja glave - vratu, ekstremitet - trupa, abdominalnih - visceralnih SMT in retroperitonealnih sarkomov (RPS). Stadija bolezni za področje glave - vratu in abdominalnih - visceralnih SMT ni v klasifikaciji (tabele 8–12).

Tabela 8. Definicija primarnega tumorja (T), AJCC (8. izdaja), sarkomi glave - vratu

T kategorija	T kriteriji
Tx	Primarnega tumorja ni moč oceniti.
T1	Tumor ≤ 2 cm
T2	Tumor > 2 cm in ≤ 4 cm
T3	Tumor > 4 cm
T4	Vraščanje v okoliške organe.
T4a	Vraščanje v orbito, bazo lobanje/duro, obrazni skelet, pterigoidne mišice.
T4b	Vraščanje v parenhim CZS, v prevertebralno miškulaturo, obraščanje karotide.

Tabela 9. Definicija primarnega tumorja (T), AJCC (8. izdaja), sarkomi ekstremitet - trupa, velja tudi za retroperitonealne sarkome

T kategorija	T kriteriji
Tx	Primarnega tumorja ni moč oceniti.
T0	Ni primarnega tumorja.
T1	Tumor ≤ 5 cm
T2	Tumor > 5 cm in ≤ 10 cm
T3	Tumor > 10 cm in ≤ 15 cm
T4	Tumor > 15 cm

Tabela 10. Definicija primarnega tumorja (T), AJCC (8. izdaja), abdominalni - visceralni sarkomi

T kategorija	T kriteriji
Tx	Primarnega tumorja ni moč oceniti.
T1	Omejen na organ.
T2	Tumor sega izven organa.
T2a	Vrašča v serozo ali visceralni peritonej.
T2b	Preko seroze (mezenterij).
T3	Vrašča v sosednji organ.

T4	Multifokalen
T4a	Multifokalen (2 mesti)
T4b	Multifokalen (3–5 mest)
T4c	Multifokalen (> 5 mest)

Tabela 11. Definicija regionalnih bezgavk (N), AJCC (8. izdaja)

N kategorija	N kriteriji
N0	Ni zasevkov v bezgavkah ali nejasno.
N1	Zasevki v bezgavkah.

Tabela 12. Stadij boleznj glede na AJCC sistem (8. izdaja), sarkomi ekstremitet – trupa (E-T) in retroperitonealni sarkomi (RPS)

T	N	M	GRADUS	STADIJ E-T	STADIJ RPS
T1	N0	M0	G1, GX	IA	IA
T2, T3, T4	N0	M0	G1, GX	IB	IB
T1	N0	M0	G2, G3	II	II
T2	N0	M0	G2, G3	IIIA	IIIA
T3, T4	N0	M0	G2, G3	IIIB	IIIB
katerikoli T	N1	M0	katerikoli G	IV	IIIB
katerikoli T	katerikoli N	M1	katerikoli G	IV	IV

8. NAČRT ZDRAVLJENJA

Načrt zdravljenja na podlagi histološkega izvida in stadija boleznj pripravi MDT. Pri odločanju o načinu zdravljenja sarkome, glede na gradus, v praksi obravnavamo kot VM (G2, 3) in NM (G1). MDT naj bi obravnaval vsaj 100 novih primerov SMT letno [2, 14] oziroma pokrival populacijo 2 do 3 milijone [14].

9. PREDOPERATIVNO ZDRAVLJENJE (NEOADJUVANTNO)

Glavna oblika zdravljenja pri lokaliziranih (nerazsejanih) SMT je kirurško zdravljenje. Predoperativno zdravljenje pride v poštev pri lokalno napredovalem ali neresektabilnem tumorju; če je možna odstranitev tumorja samo z mutilantno operacijo (ali amputacijo), ali če pričakujemo R1 resekcijo ali če je po odstranitvi tumorja potrebna obsežna rekonstrukcija. V poštev pridejo predoperativna radioterapija ali predoperativna kemoterapija ali predoperativna ILP ali morda njihova kombinacija. Predoperativna radioterapija, kemoterapija in ILP so možnosti za morebitno doseganje resektabilnosti pri lokalno napredovalih sarkomih in s tem poskus ohranitve uda.

O morebitnem predoperativnem zdravljenju se odločamo na MDK.

9.1. Predoperativna radioterapija

Prednost predoperativne radioterapije pred pooperativno je v manjši prostornini obsevanega tkiva in nižjem odmerku (50 Gy proti 56–66 Gy), zaradi česar sta manjša poobsevalna fibroza in edem. Predoperativna radioterapija se lahko kombinira z radiosenzibilizirajočo kemoterapijo (predvsem kombinacija z antraciklini ali ifosfamidom). Operativni poseg sledi 4 do 6 tednov po zaključenem obsevanju. V primeru R1 ali R2 resekcije je potrebno dodatno obsevanje z odmerkom 10–18 oziroma 20–26 Gy.

Predoperativna radioterapija pri retroperitonealnih sarkomih je v fazi raziskav, zaključeno je vključevanje bolnikov v raziskavo STRASS [15, 16].

9.2. Predoperativno sistemsko zdravljenje

Kemoterapija pride v poštev zlasti pri lokalno napredovalih tumorjih z namenom izboljšanja uspeha operacije, pa tudi izboljšanja sistemskega nadzora bolezni pri bolnikih s SMT z visokim tveganjem na udih ali trupu (tumorji > 5 cm, globoki, VM histološki podtipi: nediferenciran pleomorfni sarkom, liposarkom, leiomiosarkom, maligni tumor ovojnice perifernega živca, sinovijski sarkom).

Randomizirana klinična raziskava ni pokazala razlike med tremi (pooperativnimi) in petimi (pred- in pooperativnimi) krogi kemoterapije v polnih odmerkih pri bolnikih s SMT z visokim tveganjem [17]. Glede na rezultate vmesne analize randomizirane klinične raziskave (predoperativna kemoterapija s polnimi odmerki epirubicina in ifosfamida proti shemam kemoterapije, izbrana na osnovi histologije) je statistično pomembno boljši čas preživetja brez ponovitve bolezni in celokupnega preživetja v roki s predoperativno kemoterapijo z epirubicinom in ifosfamidom v polnih odmerkih, kar potrjuje njeno učinkovitost pri bolnikih s SMT z visokim tveganjem. Dokler še ni končnih rezultatov raziskave pa velja, da so vsaj trije krogi predoperativne kemoterapije v sestavi epirubicin in ifosfamid možnost predoperativnega zdravljenja pri bolnikih z visokim tveganjem.

Med predoperativno kemoterapijo je nujno spremljanje dinamike tumorja in izključevanje morebitnega progressa, pri čemer je treba upoštevati tudi možnost ne-RECIST (Response Evaluation Criteria In Solid Tumors) odgovora na zdravljenje (zmehčanje tumorja).

Radioterapija ne sme vplivati na začetek zdravljenja s predoperativno kemoterapijo. Bolniki dokazano prenašajo sočasno radioterapijo s kemoterapijo v sestavi epirubicin in ifosfamid [18].

10. KIRURŠKO ZDRAVLJENJE

Operacija naj bo opravljena v referenčnem centru [1, 2]. Izvaja naj jo kirurg, ki je član MDT in ima izkušnje z zdravljenjem sarkomov [2]. Sarkomski kirurg naj bi opravil vsaj 3 do 4 sarkomske operacije mesečno oziroma 30 do 40 letno [2].

Pomeni odstranitev tumorja v bloku z varnostnim plaščem zdravega tkiva, ki pokriva tumor v vseh smereh. Pri perifernih SMT v bloku odstranimo tudi brazgotino po DIB oziroma po kirurški biopsiji. V primeru že opravljene neradikalne prve operacije (izven referenčnega centra) odstranimo ostanek tumorja/brazgotine s pooperativno votlino oziroma vsem kontaminiranim področjem. Kirurško zdravljenje RPS je opisano v poglavju 15.

Po onkoloških merilih ločimo:

- Intralezijsko ekscizijo - pomeni zmanjševalno operacijo; v operativnem polju je makroskopski ostanek tumorja.
- Marginalno resekcijo - odstranitev tumorja v enem kosu, a brez plašča zdravega tkiva; v ravnini navidezne ovojnice; v kirurški ploskvi je mikroskopski ostanek oziroma ostanejo sateliti.
- Široko resekcijo - tumor odstranjen s plaščem zdravega tkiva, v kirurški ploskvi mikroskopsko ni ostanka, odstranjeni so tudi sateliti.
- Radikalno resekcijo - odstranitev tumorja in satelitov s celotnim kompartmentom in vsemi anatomskimi strukturami v njem.

Na udih oziroma pri perifernih tumorjih je zaželena ud ohranjujoča in funkcijo ohranjujoča kirurgija, po potrebi rekonstrukcija. Zaželena je **široka** resekcija, pri zelo velikih tumorjih pa lahko celo radikalna resekcija. Pri nekaterih histoloških podtipih (npr. ALT) je dopustna marginalna resekcija.

Pri centralnih/retroperitonealnih tumorjih je zaželena **vsaj marginalna** resekcija, po možnosti z negativnimi robovi in brez kontaminacije oziroma razlitja tumorja. Na preparatu je treba v okviru možnega pustiti čim več tkiva: fascijo, peritonej, perinevrij, adventicijo žil ...

Za morebitno pooperativno radioterapijo je s kovinskimi klipi priporočljivo označiti operativno polje, meje ležišča tumorja in morebiten ostanek tumorja. Potreben je natančen operativni zapisnik.

11. POOPERATIVNO ZDRAVLJENJE (ADJUVANTNO)

ali dopolnilno zdravljenje. Z njim je treba začeti najkasneje v 6 tednih po operaciji.

11.1. Pooperativna radioterapija

Odmerek pri pooperativnem obsevanju je 56–60 Gy, pri makroskopskem ostanku pa 66–76 Gy. Obsevanje je potrebno:

- pri vseh VM (G2,3) sarkomih, globoko ležečih, > 5 cm po široki resekciji;
- pri večini VM globoko ležečih sarkomih, < 5 cm (morda lahko opustimo obsevanje, če je rob zdravega tkiva >1 cm in fascija intaktna [19]);
- pri nekaterih obsežnih NM sarkomih (G1) po marginalni resekciji, še posebno v primeru, če operacija v primeru recidiva ne bi bila izvedljiva.

Po kompartment resekciji radioterapija ni potrebna, če je tumor v celoti ležal znotraj kompartmenta.

Za določitev velikosti obsevalnega polja je potreben osebni pogovor med operaterjem in radioterapevtom. Za natančnejšo določitev operativnega področja, ki je vključeno v obsevalno polje, je priporočljivo, da operater ob operaciji vstavi klipe na vse meje operativnega področja, na meje ležišča tumorja in na področja možnega ostanka bolezni.

11.2. Pooperativno sistemsko zdravljenje

Ni standardno zdravljenje. Trenutno še ni soglasja o dopolnilni kemoterapiji. Rezultati doslej objavljenih kliničnih raziskav so si nasprotujoči; rezultati velikih raziskav so negativni, rezultati manjših raziskav pa kažejo, da dopolnilna kemoterapija izboljša čas do lokalne in oddaljene ponovitve bolezni pri bolnikih z visokim tveganjem [20, 21].

Metaanaliza objavljenih raziskav je pokazala majhno, a statistično pomembno dobrobit v celokupnem preživetju in v času do ponovitve bolezni [22]. Ni znano, ali je dobrobit le pri posameznih histoloških podtipih in ali je kemoterapija pri nekaterih celo škodljiva. Tudi rezultati posameznih raziskav v metaanalizi so si nasprotujoči, zato dopolnilna kemoterapija pri odraslih s SMT ni standardno zdravljenje. Je možnost pri bolnikih z visokim tveganjem za ponovitev bolezni (visoko maligni, globoki in > 5 cm, na udih) po pogovoru z bolnikom ali v sklopu študijskega zdravljenja.

Dopolnilna kemoterapija ne sme reševati neustrezne operacije. Dopolnilne kemoterapije ne nudimo bolnikom s histološkim podtipom, ki ni občutljiv na kemoterapijo.

11.3. Sistemsko zdravljenje pri napredovali bolezni

V primeru metahronih resektabilnih pljučnih metastaz in času do ponovitve bolezni več kot leto (brez zunajpljučne ponovitve) je priporočena metastazektomija. V kolikor je metastaz več, je zaželena predoperativna kemoterapija.

V primeru sinhronih pljučnih metastaz brez zunajpljučne bolezni pride v poštev samo kemoterapija; če je možna metastazektomija, je ta zaželena, če je primarni tumor pod nadzorom.

Pri zunajpljučni metastatski bolezni morda pride v poštev kemoterapija.

11.3.1. Prvi red kemoterapije [1]

Monoterapija z antraciklini je zdravljenje izbora v prvem redu. Boljši odgovor sicer dobimo pri poli-kemoterapiji, ni pa razlike v preživetju; poli-kemoterapija z adekvatnim odmerkom doksorubicina v kombinaciji z ifosfamidom je možnost pri bolnikih v dobrem splošnem stanju, kjer želimo dober odgovor, zlasti pri histoloških podtipih, občutljivih na ifosfamid [1]. Glede na rezultate velike randomizirane potrditvene raziskave faze III ANNOUNCE pride v poštev kombinacija doksorubicina z olarutumabom (anti-PDGFRα zdravilo) za napredovale SMT odraslih, ki predhodno niso bili zdravljeni z antraciklini in niso ozdravljivi z operacijo ali radioterapijo. V majhni randomizirani raziskavi faze II JGDG je bilo dokazano statistično značilno daljše celokupno preživetje (kar za 11,8 meseca) pri bolnikih, zdravljenih s kombinacijo doksorubicina in olarutumaba v primerjavi z bolniki, zdravljenimi samo z doksorubicinom [23].

Ostali citostatiki, primerni za uporabo v prvem redu, so: HD (visokodozni, high-dose) ifosfamid, ifosfamid, dakarbazin; taksani (pri angiosarkomu), gemcitabin +/- docetaksel, doksorubicin + dakarbazin (zlasti pri leiomiosarkomu in solitarnem fibroznem tumorju), imatinib mesilat pri GIST-u, protuberantnem dermatofibrosarkomu in tenosinovijskem gigantocelularnem tumorju ter denosumab pri tenosinovijskem gigantocelularnem tumorju. Solitarni fibrozni tumor, svetlocelični sarkom in alveolarni sarkom mehkih tkiv: sunitinib. Endometrijski stromalni sarkom: progesterini, aromatazni inhibitor, GnRH analogi.

Fibromatoza dezmoidnega tipa: hormonska terapija (tamoksifen, GnRH analogi), NSAID, nizkodozna kemoterapija, imatinib mesilat, sorafenib, antraciklini, ifosfamid.

11.3.2. Drugi red kemoterapije [1]

(HD) ifosfamid (zlasti pri sinovijskem sarkomu), trabectedin (zlasti pri leiomiosarkomu, okrogloceličnem/miksoidnem liposarkomu), gemcitabin (predvsem pri leiomiosarkomu in angiosarkomu). Kombinacija gemcitabin + docetaksel (zlasti pri leiomiosarkomu in nediferenciranem pleomorfnem sarkomu) je bolj učinkovita kot samo gemcitabin, dakarbazin (predvsem pri leiomiosarkomu in solitarnem fibroznem tumorju).

Dakarbazin + gemcitabin (predvsem pri leiomiosarkomu), eribulin (pri liposarkomu), pazopanib (pri nelipomatoznih sarkomih).

Solitarni fibrozni tumor: temozolimid + bevacizumab.

Inflamatorni miofibroblastni tumor: krizotinib.

Samo podporna terapija pri določenih bolnikih.

Tabela 13. Sistemsko zdravljenje (kemoterapija / biološka zdravila) se razlikuje glede na histološki tip sarkoma

GIST	*Ewingov sarkom, **pediatrični rabdiosarkomi (embrionalni, alveolarni, drugi)	Ostali sarkomi	Protuberantni dermatofibrosarkom, tenosinovijski gigantocelularni tumor
1. red: imatinib mesilat, 2. red: sunitinib, 3. red: regorafenib	KT 1. reda: *INT 0091 protokol (VACA/IE), *VAIA *VACA **VA, VAC ali IVA KT 2. reda: etopozid + karboplatin, topotekan + endoksan, gemcitabin + docetaksel	KT 1. reda: doksorubicin, doksorubicin + olaratumab, doksorubicin + ifosfamid, doksorubicin + dakarbazin, gemcitabin +/- docetaksel, HD ifosfamid, paklitaksel KT 2. reda: gemcitabin +/- docetaksel, gemcitabin +/- dakarbazin, dakarbazin, HD ifosfamid, eribulin, trabectedin, pazopanib	imatinib mesilat pri neresektabilni bolezni

Tabela 14. Povzetek zdravljenja pri sarkomih mehkih tkiv

Stadij	Kirurgija	RT	KT
I	+	R - r +/-	-
II	+	R + r +	-

III	+	R + r +	Adjuvantna KT (epirubicin + ifosfamid + G-CSF) velik tumor in G3, samo izbrani bolniki (upoštevajoč histološki tip, starost, splošno stanje, spremljajoče bolezni)
IV (G*T*N1M0)	+	+/-	Adjuvantna KT (epirubicin + ifosfamid + G-CSF) velik tumor in G3, samo izbrani bolniki (upoštevajoč histološki tip, starost, splošno stanje, spremljajoče bolezni)
IV (G*T*N*M1)	+/- resekcija tumorja, metastazektomija	+/-	doksorubicin, doksorubicin + ifosfamid, doksorubicin + dakarbazin, dakarbazin, HD ifosfamid, gemcitabin +/- dakarbazin, trabektedin, paklitaksel, pazopanib

R široka resekcija

r marginalna resekcija

*

G-CSF

katerikoli

filgrastin

12. ZDRAVLJENJE V PRIMERU LOKALNEGA RECIDIVA

Če je le možno kirurško (reoperacija, amputacija), pa tudi možnost ILP, možnost radioterapije in možnost kombinirane terapije. Kemoterapija v okviru klinične raziskave [1].

13. ZDRAVLJENJE PRI METASTATSKI BOLEZNI

Če je le možno operacija, sicer kemoterapija, radioterapija [1].

14. KONTROLNI PREGLEDI PO ZDRAVLJENJU ZARADI SMT (SLEDENJE)

Smisel je v zgodnjem odkrivanju recidiva in solitarnih metastaz. Čas trajanja sledenja zaenkrat ni določen, potreben pa je vsaj 10 let.

Postopki in preiskave [5] po končanem primarnem zdravljenju:

1. Klinični pregled
2. RTG p. c.
3. UZ
4. CT, MR

Prvi dve leti:

1. Klinični pregled na 3 do 4 mesece.
2. Pri tumorjih, kjer ni možnosti zgodnjega odkrivanja s kliničnim pregledom in pri VM tumorjih bazično slikanje 3 mesece po operaciji, nato na 3 do 12 mesecev (CT za centralne in MR za periferne tumorje).
3. RTG p. c. ali CT pljuč: - pri VM na 3 do 6 mesecev,
- pri NM 1-krat letno.
4. UZ: - trup (pogojno), okončine: ob sumu na lokalni recidiv.
5. CT ali MR: - centralni, retroperitonealni sarkomi: na 3 do 12 mesecev.

Tretje do peto leto:

1. Klinični pregled vsakih 6 mesecev.
2. RTG p. c.: - pri VM na 6 mesecev, pri NM 1-krat letno.
3. UZ: - trup (opcijsko), okončine: ob sumu na lokalni recidiv.
4. CT ali MR: - centralni, retroperitonealni sarkomi: na 6 do 12 mesecev.

Po petih letih do vsaj desetega leta:

1. Klinični pregled 1-krat letno.
2. RTG p. c.: - ob kontroli 1-krat letno.
3. CT ali MR: - centralni, retroperitonealni sarkomi: na 12 mesecev.

15. RETROPERITONEALNI SARKOMI

Veljajo podobna načela kot za periferne SMT, a z določenimi razlikami [1, 24].

* Bolnika naj obravnava kirurg z izkušnjami v retroperitonealni kirurgiji, ki je tudi član MDT.

* Pred posegom je treba oceniti funkcijo ledvic s scintigrafijo in narediti CT toraksa, abdomna in medenice s kontrastom, po potrebi tudi MR.

* Priporočljiva je UZ- ali CT-vodena DIB [8, 24]. Le pri radiološko očitnem liposarkomu ni nujno potrebna [24], sicer pa opravljena v smeri, kjer ni prehajanja kompartmentov (dorzalno, lateralno, včasih celo antero - lateralno). Izogibati se moramo prehodu punkcijske igle skozi peritonealno votlino zaradi možnosti kontaminacije. Iz istega razloga je prepovedana biopsija retroperitonealnega tumorja pri laparotomiji ali laparoskopiji.

* Standardno/edino zdravljenje z možnostjo za ozdravitev je kirurško. Operacijo naj opravi kirurg z izkušnjami na tem področju, ki je član MDT.

* Pred določitvijo obsega operacije je treba oceniti lokalizacijo in možno širjenje tumorja izven retroperitonealnega prostora ter upoštevati histološki tip.

* Operacija naj obsega makroskopsko kompletno odstranitev tumorja v enem kosu (R0/R1).

Za dosego mikroskopsko negativnih robov je pogosto treba v bloku odstraniti sosednje organe, čeprav ti niso očitno tumorsko infiltrirani (npr. kolon, ledvico, vranico ...) [24].

* Manjšo morbiditeto dosežemo z načrtovano marginalno resekcijo, pri čemer ohranimo organe, katerih odstranitev bistveno poviša možnost večjih zapletov, če ti niso tumorsko infiltrirani (npr. glava pankreasa).

* Makroskopsko necelovita odstranitev tumorja (R2) ni kurabilna, povzroča pa nepotrebno morbiditeto.

* Vloga radioterapije in kemoterapije pri RPS še ni dorečena. Avtorji prospektivne [25] in retrospektivnih študij so poročali o boljši lokalni kontroli bolnikov z RPS, če so poleg operativnega posega bili tudi obsevani. Pooperativno obsevanje teh tumorjev je velikokrat neizvedljivo zaradi preseženega tolerančnega odmerka na kritične organe v trebušni votlini. Pri preoperativnem obsevanju pa je tarča zelo dobro definirana, tumor sam odmika črevo in druge kritične organe iz obsevalnega polja, potreben je nižji odmerek. V številnih onkoloških centrih bolnike z visokomalignimi RPS obsevajo preoperativno, še posebej v primeru, ko je R0 resekcija malo verjetna. Zato je panel ekspertov že leta 2015 izdal natančna navodila radioterapevtom o načrtovanju preoperativnega obsevanja bolnikov z RPS [26].

* Recidive se obravnava individualno.

16. MEHKOTKIVNI TUMORJI TELESA MATERNICE

16.1. Gladkomišični tumorji [27, 28, 29]

Leiomiomi: Najpogostejši tumorji telesa maternice. Obstajajo različni histološki podtipi (celularni, z bizarnimi jedri, mitotsko aktivni, hidropični, apoplektični, lipomatozni, epiteloidni, miksoidni, disekantni, difuzna leiomiomatoza, intravenski in metastazirajoči).

Gladkomišični tumorji nejasnega biološkega potenciala (“**STUMP**” - smooth muscle tumors of uncertain malignant potential): gladkomišični tumorji, ki jih na podlagi histoloških značilnosti ni možno uvrstiti niti med benigne niti med maligne.

Leiomiosarkomi: Najpogostejši sarkomi telesa maternice. Glede na morfologijo ločimo tri podtipi (vretenastocelični, epiteloidni in miksoidni). Pomen gradiranja ni jasn, zaenkrat ni splošno sprejetega sistema za gradiranje leiomiosarkomov telesa maternice.

Najpomembnejša prognostična dejavnika sta stadij bolezni in velikost tumorja.

Določanje stopnje malignosti gladkomišičnih tumorjev maternice je prikazano v tabelah 15 in 16, povzeto po Miettinenu [27].

Tabela 15. Gladkomišični tumorji z blago izraženimi jedrnimi atipijami

	Število mitoz/10 HPF*	Diagnoza
Brez koagulacijskih nekroz	0 - 9	Leiomiom
	10 - 19	Leiomiom s povečano mitotsko aktivnostjo/STUMP.
	≥ 20	STUMP
Koagulacijska nekroza	< 10	Gladkomišični tumor nizkega malignega potenciala (»experience limited«).
	≥ 10	Leiomiosarkom

*HPF – high power field, vidno polje velike povečave.

Tabela 16. Gladkomišični tumorji z zmernimi ali hudimi jedrnimi atipijami

	Število mitoz/10 HPF	Diagnoza
Brez koagulacijskih nekroz	0 - 10	Atipični leiomiom z nizkim tveganjem za ponovitev/STUMP.
	≥ 10	Leiomiosarkom
Koagulacijska nekroza	Katerokoli	Leiomiosarkom

16.2. Endometrijski stromalni tumorji [29]

Endometrijski stromalni nodus

Endometrijski stromalni sarkom nizkega gradusa

Endometrijski stromalni sarkom visokega gradusa

Nediferenciran sarkom uterusa

Uterini tumor, podoben ovarijskemu tumorju strome spolnega grebena/uterini tumor, podoben ovarijskemu “sex cord” tumorju (UTROSCT: uterine tumor resembling ovarian sex cord tumor).

16.3. Ostali mehko tkivni tumorji telesa maternice

So zelo redki, mednje sodijo npr. rabdomiosarkomi, PECOM-i ...

16.4. Mešani epitelijski in mehko tkivni tumorji

Sem prištevamo adenomiom, atipični polipoidni adenomiom, adenofibrom, adenosarkom in karcinosarkom. Obravnavamo jih kot tumorje epitelijskega izvora, zato ne sodijo na konzilij za mehko tkivne tumorje.

16.5. Zdravljenje mehko tkivnih tumorjev telesa maternice [1]

Standardno lokalno zdravljenje leiomiosarkoma, endometrijskega stromalnega sarkoma (ESS) in nediferenciranega sarkoma uterusa (NSU) je totalna histerektomija v bloku s tumorjem; možna je laparoskopsko asistirana ali robotska operacija pod pogojem, da je opravljena pod enakimi pogoji kot pri odprti operaciji. Pri diagnozi sarkoma uterusa odstranitev tumorja z ohranjeno možnostjo rodnosti pri mladih ženskah ni podprta z dokazi, zato je ne označujemo kot standardno, je pa možna na podlagi odločitve bolnice. To, da bi bilo s hkratno bilateralno salpingo-ooforektomijo zdravljenje bolj uspešno, ni bilo ugotovljeno, še posebej ne pri premenopavzalnih ženskah. Tudi limfadenektomija se ni izkazala za koristno, če ni znakov makroskopske prizadetosti bezgavk, vendar so bezgavke lahko pozitivne v približno 10 % primerov ESS.

Retrospektivne študije pri leiomiosarkomu uterusa navajajo možnost zmanjšanja lokalnih relapsov po adjuvantni radioterapiji, v prospektivnih randomiziranih raziskavah pa radioterapija ni izboljšala preživetja in preživetja brez ponovitve, zato ni priporočena. Adjuvantna radioterapija po operaciji pride v poštev pri izbranih primerih v primeru kontaminacije, upoštevajoč dejavnike tveganja: lokalni relaps, prizadetost cerviksa, parametrijev, seroze in podtip tumorja.

Vloga adjuvantne kemoterapije pri leiomiosarkomu uterusa je nedorečena, koristna je lahko kombinacija gemcitabin + docetaksel, štirje ciklusi ali ista kombinacija, ki ji sledijo še štirje ciklusi z doksorubicinom.

Sistemske zdravljenje napredovalega leiomiosarkoma, NSU in adenosarkoma s sarkomatoznim preraščanjem je enako zdravljenju SMT odraslih. Pri leiomiosarkomu pridejo v poštev doksorubicin, dakarbazin, gemcitabin +/- docetaksel, trabektedin in pazopanib, ki jih lahko uporabljamo v več redih. Po nekaterih retrospektivnih študijah je ifosfamid v monoterapiji pri leiomiosarkomu manj učinkovit.

Pri NM ESS adjuvantna hormonska terapija ni standard, je pa možnost zdravljenja. Pri metastatskem NM ESS so možnosti zdravljenja progestini, aromatazni inhibitor in Gn-RH analogi (za premenopavzne bolnice). Tamoksifen je kontraindiciran zaradi možnega agonističnega učinka, prav tako nadomestna hormonska terapija z estrogeni. V primeru neučinkovite hormonske terapije je možna kemoterapija. Možna je kirurška odstranitev pljučnih metastaz.

Učinek hormonske terapije pri VM ESS še ni določen, pri metastatski bolezni pride v poštev kemoterapija, podatkov ni.

Pri VM boleznih (ESS, adenosarkom s sarkomatoznim preraščanjem in NSU) ni podatkov o učinkovitosti adjuvantne kemoterapije, je pa ta možno zdravljenje. Hipertermična peritonealna kemoterapija (HIPEC) se ni izkazala za učinkovito.

Pri metastatskem leiomiomu je na prvem mestu opazovanje, v primeru progressa pa kirurgija in hormonska terapija (kakor za ESS). Enako velja za peritonealno leiomiomatozo, če ni možna kirurška odstranitev brez večje mutilacije.

17. MEZENHIMSKI TUMORJI DOJKE

Mezenhimski tumorji dojke vključujejo benigne, maligne in tumorjem podobne mezenhimske lezije [30]. Naštevamo jih v tabeli 17.

Tabela 17. Mezenhimski tumorji dojke

Nodularni fasciitis
Benigne vaskularne lezije
Psevdoangiomatozna stromalna hiperplazija
Miofibroblastom
Dezmoidni tip fibromatoze
Inflamatorni miofibroblastni tumor
Lipom
Granularnocelični tumor in benigni tumorji ovojnice perifernega živca
Angiosarkom
Liposarkom
Rabdomiosarkom
Osteosarkom
Leiomiom
Leiomiosarkom

Primarni sarkomi dojke so izjemno redki. Vedno moramo izključiti možnost, da gre za metaplastični karcinom ali za maligni filodni tumor s sarkomsko komponento, ki je povsem prerasla epiteljsko. Navedeni diagnozi sta bistveno pogostejši in zato mnogo bolj verjetni.

Metaplastični karcinom dojke obravnavamo kot epiteljske rake.

Angiosarkomi so lahko primarni, ki nastanejo v parenhimu dojke, ali sekundarni, ki se razvijejo v koži, prsni steni ali parenhimu dojke po kirurškem zdravljenju in radioterapiji zaradi karcinoma dojke. Incidenca sekundarnega angiosarkoma v zadnjih letih narašča.

Primarni angiosarkom je redek, vendar drugi najbolj pogost mezenhimski malignom dojke za malignim filodnim tumorjem.

Histološki gradus pri angiosarkomu nima prognostičnega pomena.

17.1. Filodni tumorji

Filodni tumorji sodijo med fibroepiteljske tumorje dojke. So bifazne neoplazme, sestavljene iz epiteljske in stromalne komponente. Filodni tumorji predstavljajo spekter fibroepiteljskih

neoplazem, ki jih razdelimo na benigne, mejno maligne in maligne. Histološki kriteriji, na osnovi katerih postavimo diagnozo malignega filodnega tumorja, so: izrazit nuklearni pleomorfizem stromalnih celic, stromalna nadržost, > 10 mitoz/10 vidnih polj velike povečave, stromalna hipercelularnost in infiltrativna rast. Ponovijo se v 23 do 30 %, zasevajo v približno 2 %.

Maligne filodne tumorje dojke obravnavamo na mezenhimskem konziliju.

17.2. Zdravljenje malignih mezenhimskih tumorjev dojke

Zaradi redkosti in heterogenosti te skupine tumorjev optimalno zdravljenje še ni določeno.

Ohranitvena operacija dojke je možna, odvisno od kakovosti kirurških robov glede na velikost tumorja in dojke, z možnostjo radioterapije.

Angiosarkom dojke ima visoko stopnjo lokalnih ponovitev, zato je v večini primerov priporočena mastektomija, vključno s pektoralno fascijo, lahko v kombinaciji s pooperativno radioterapijo. Limfadenektomija ni indicirana, če ni kliničnih znakov prizadetosti bezgavk.

Glede neoadjuvantne in adjuvantne kemoterapije veljajo enaka načela kot pri SMT. Pri angiosarkomu je visoko tveganje za lokalni in tudi sistemski relaps, zato je možno predoperativno zdravljenje tako s kemoterapijo kot z radioterapijo. Pri postradiacijskih angiosarkomih prihaja v poštev re-iradiacija [1].

18. FIBROMATOZA DEZMOIDNEGA TIPA

Fibromatoza dezmoidnega tipa je lokalno agresivna (mio)fibroblastna naoplazma [12].

Običajno vznikne v globokih mehkih tkivih. Značilna je infiltrativna rast z možnostjo lokalne ponovitve, zaseva pa le redko. Lahko vznikne v sklopu sindroma Gardner, ki je posledica inaktivirajoče mutacije gena APC. Večina sporadičnih primerov ima mutacijo gena CTNGB1, ki kodira β -katenin, kar je v pomoč pri postavitvi diagnoze.

Načela diagnostike pri dezmoidih [1] so enaka kot pri SMT. Slikovna preiskava izbora za opredelitev razsežnosti bolezni je večinoma MR.

18.1. Zdravljenje

Na začetku lahko predlagamo opazovanje pri asimptomatskih bolnikih [1, 31], saj je naraven potek bolezni nepredvidljiv, z možnostjo dolgotrajne stagnacije, včasih celo spontane regresije in brez potenciala za metastaziranje. Na nekaterih anatomskih lokacijah lahko povzroča funkcionalne težave, na drugih (npr. glava/vrat in mezenterialna fibromatoza) pa je lahko potencialno živlensko ogrožujoča. Pri teh je potrebno previdno spremljanje, odločitev je lahko povezana z mnenjem bolnika/ce.

Zdravljenje je potrebno ob progresu, je individualno in vezano na odločitev MDT, z možnostjo operacije (brez adjuvantne terapije), radioterapijo, ILP (če gre za ekstremitetno lokalizacijo) ali sistemsko. To vključuje: hormonsko terapijo (tamoksifen, toremifen, Gn-RH analoge), NSAID, nizkodozno kemoterapijo (metotreksat + vinblastin ali metotreksat + vinorelbin), imatinib mesilat, sorafenib, interferon ali visokodozno kemoterapijo (režim kot pri SMT) [1]. Začnemo s čim manj toksičnim zdravljenjem in ga po potrebi stopnjujemo. Radioterapija se priporoča le v primeru, če je fibromatoza lokalizirana na udu, na trupu površinsko ali v predelu glave in vratu. Priporočen odmerek za definitivno radioterapijo je 50–58 Gy.

Pri bolnicah s fibromatozo dezmoidnega tipa je potreben pogovor o hormonski kontracepciji, ki naj bo prekinjena v primeru progressa bolezni.

19. GASTROINTESTINALNI STROMALNI TUMOR (GIST)

GIST je najpogostejši mezenhimski tumor prebavil [12]. Najpogosteje nastane v starostni skupini med 60. in 65. letom, pri obeh spolih enako pogosto. Pri otrocih so zelo redki. Večina je sporadičnih, približno 10 % jih je povezanih z različnimi genetskimi sindromi, zlasti pri mlajših bolnikih. Ti bolniki imajo lahko multiple ali difuzne tumorje, ki se obnašajo maligno. GIST je lahko povezan tudi z ne-hereditarno Carneyjevo triado. Najpogostejša genetska sprememba je mutacija gena KIT (na različnih mestih). Nekateri imajo mutacijo KIT-u analognega gena PDGFRA.

Večina GIST-ov vznikne v želodcu (> 50 %), ostali v drugih delih prebavil (30 % v ozkem črevesu, 5 % v širokem črevesu in rektumu, 1 % v požiralniku, 9 % je diseminiranih z nejasnim mestom izvora). Histološko gre za tumorje z zelo različno morfolgijo, večinoma so vretenastocelični. Klinični potek kaže spekter od benignih do malignih tumorjev. Za oceno verjetnosti agresivnega poteka uporabljamo prognostično tabelo po Miettinen (tabela 18), kjer upoštevamo lokacijo, velikost in mitotsko aktivnost tumorja [32] ter TNM klasifikacijo (tabele 19–22).

19.1. Standardiziran histološki izvid za GIST

Lokacija tumorja

Navedi lokacijo (v primeru, da je znana)

Neznana lokacija

Način odvzema vzorca

Ekscizijska biopsija

Resekcija (navedi tip resekcije, npr. parcialna gastrektomija ...)

Metastazektomija

Drugo

Samo za tumorje po predoperativni terapiji oz. posegu

Stanje po predhodni biopsiji ali operaciji (navedi kakšni)

Stanje po predhodni sistemski terapiji (navedi kakšni)

Drugo

GIST

Vretenastocelični

Epiteloidnocelični

Mešani

Drugo

Število žarišč

Unifokalni

Multifokalni (opredeli število in velikost tumorskih žarišč)

Velikost tumorja

Tumor meri ... cm (največji premer).

Velikosti tumorja ni možno določiti.

Mitotska aktivnost

V tumorju je ... mitoz/5 mm².

Števila mitoz ni možno določiti.

Odgovor na predoperativno terapijo

Ni odgovora na predoperativno terapijo.

Nekroze/reaktivne spremembe zajemajo ... % tumorskega tkiva.

Ni vitalnega tumorskega tkiva.

Ocena odgovora na predoperativno terapijo ni možna.

Status bezgavk (če so prisotne v vzorcu)

Status bezgavk (izražen kot razmerje med številom metastatskih bezgavk in številom vseh pregledanih bezgavk)

Status kirurških robov

Kirurški robovi niso tumorsko infiltrirani (navedi najbližji rob in oddaljenost od njega).

Tumor sega v ... kirurški rob/kirurške robove.

Ocena kirurških robov ni možna.

Ocena tveganja

Gre za GIST brez tveganja za agresivnejši potek.

Gre za GIST z zelo nizkim tveganjem za agresivnejši potek.

Gre za GIST z nizkim tveganjem za agresivnejši potek.

Gre za GIST z zmernim tveganjem za agresivnejši potek.

Gre za GIST z visokim tveganjem za agresivnejši potek.

Gre za malign/metastatski GIST.

Dodatne preiskave (v primeru znanih rezultatov)

Imunohistokemične

CD117

pozitiven

negativen

DOG1

pozitiven

negativen

Drugo

Molekularno-genetske (KIT, PDGFRA)

Patološka klasifikacija (pTNM)

PRIMARNI TUMOR (pT)

pTX: Primarnega tumorja ni mogoče oceniti.

pT0: Ni primarnega tumorja.

pT1: Tumor meri ≤ 2 cm.

pT2: Tumor meri > 2 cm in ≤ 5 cm.

pT3: Tumor meri > 5 cm in ≤ 10 cm.

pT4: Tumor meri > 10 cm.

Pripona »m« označuje multiple primarne tumorje: pT(m)NM.

Predpona »y« označuje primere, ko tumor klasificiramo med ali po začetnem multimodalnem zdravljenju (npr. neoadjuvantna kemoterapija in/ali obsevanje): ypTNM.

Predpona »r« označuje rekurentne tumorje: rTNM.

REGIONALNE BEZGAVKE (pN)

pN0: V regionalnih bezgavkah ni zasevkov.

pN1: Prisotni so zasevki v regionalnih bezgavkah.

ODDALJENI ZASEVKI (pM)

pM0: Ni oddaljenih zasevkov.

pM1: Prisotni so oddaljeni zasevki.

Tabela 18. Prognoza bolnikov z GIST-om, po Miettinen

Značilnosti tumorja		Tveganje za progres bolezni			
Velikost (cm)	Število mitoz/5 mm ²	GIST želodca	GIST duodenuma	GIST jejunuma/ileuma	GIST rektuma
≤ 2	≤ 5	Nično (0 %)	Nično (0 %)	Nično (0 %)	Nično (0 %)
> 2 ≤ 5	≤ 5	Zelo nizko (1,9 %)	Nizko (8,3 %)	Nizko (4,3%)	Nizko (8,5 %)
> 5 ≤ 10	≤ 5	Nizko (3,6 %)	Nejasno (premalo podatkov)	Zmerno (24 %)	Nejasno (premalo podatkov)
> 10	≤ 5	Zmerno (12 %)	Visoko (34 %)	Visoko (52 %)	Visoko (57 %)
≤ 2	> 5	Nično (premalo primerov)	Nejasno (premalo podatkov)	Visoko (premalo primerov)	Visoko (54 %)
> 2 ≤ 5	> 5	Zmerno (16 %)	Visoko (50 %)	Visoko (73 %)	Visoko (52 %)
> 5 ≤ 10	> 5	Visoko (55 %)	Nejasno (premalo podatkov)	Visoko (85 %)	Nejasno (premalo podatkov)
> 10	> 5	Visoko (86 %)	Visoko (86 %)	Visoko (90 %)	Visoko (71 %)

Tabela 19. Definicija primarnega tumorja (T), AJCC (8. izdaja), GIST

T kategorija	T kriteriji
Tx	Primarnega tumorja ni moč oceniti.
T0	Ni primarnega tumorja.
T1	Tumor ≤ 2 cm
T2	Tumor > 2 cm in ≤ 5 cm
T3	Tumor > 5 cm in ≤ 10 cm
T4	Tumor > 10 cm

Tabela 20. Število mitoz, AJCC (8. izdaja), GIST

Število mitoz	Definicija
Nizko	≤ 5 mitoz/5 mm ²
Visoko	> 5 mitoz/5 mm ²

Tabela 21. Stadij bolezni glede na sistem AJCC (8. izdaja), GIST želodca, omentuma

T	N	M	ŠTEVILO MITOZ	STADIJ
T1 ali T2	N0	M0	Nizko	IA
T3	N0	M0	Nizko	IB
T1	N0	M0	Visoko	II
T2	N0	M0	Visoko	II
T4	N0	M0	Nizko	II
T3	N0	M0	Visoko	IIIA
T4	N0	M0	Visoko	IIIB
katerikoli T	N1	M0	katerokoli	IV
katerikoli T	katerikoli N	M1	katerokoli	IV

Tabela 22. Stadij bolezni glede na sistem AJCC (8. izdaja), GIST požiralnika, ozkega črevesa, kolorektuma, mezenterija in peritoneja

T	N	M	ŠTEVILO MITOZ	STADIJ
T1 ali T2	N0	M0	Nizko	I
T3	N0	M0	Nizko	II
T1	N0	M0	Visoko	IIIA
T4	N0	M0	Nizko	IIIA
T2	N0	M0	Visoko	IIIB
T3	N0	M0	Visoko	IIIB
T4	N0	M0	Visoko	IIIB
katerikoli T	N1	M0	katerokoli	IV
katerikoli T	katerikoli N	M1	katerokoli	IV

19.2. Zdravljenje

Temeljno zdravljenje pri lokaliziranem resektabilnem GIST-u je kirurška odstranitev. Ob visokem tveganju za ponovitev bolezni pride v poštev dopolnilno zdravljenje z imatinib mesilatom za čas treh let.

Zdravljenje z biološkim zdravilom pride v poštev pri lokalno napredovalem tumorju kot neoadjuvantno in pri metastatski bolezni.

20. GENETSKI SINDROMI, POVEZANI Z LEZIJAMI MEHKIH TKIV IN KOSTI

Omenili smo že, da so nekatere tumorske in netumorske lezije mehkih tkiv in kosti lahko povezane z različnimi genetskimi sindromi. Na to moramo pomisliti pri otrocih, mlajših bolnikih, bolnikih z več (sinhronimi ali metahronimi) malignimi tumorji, bolnikih, v katerih

družinah so maligne bolezni pogostejše, pri nekaterih vrstah sarkomov in pri določenih histoloških značilnostih nekaterih sarkomov. Genetski sindromi so lahko posledica podedovanih sprememb v dednem zapisu ali “de novo” mutacij. Poudariti moramo, da v sklopu nekaterih sindromov bolnika bolj ogrožajo drugi tumorji ali morebitne malformacije kot tumorji mehkih tkiv ali kosti, njihova povezava s temi tumorji pa je včasih pomembna za prepoznavanje sindroma. Potrditev genetske etiologije je pomembna tako za načrtovanje zdravljenja in nadaljnje obravnave bolnika (npr. izogibanje radioterapiji v nekaterih primerih), kot za genetsko svetovanje. Raziskave dednih sindromov so zelo veliko pripomogle tudi k razumevanju nastanka sporadičnih tumorjev. V tabeli 23 navajamo nekaj najpomembnejših sindromov.

Tabela 23. Sindromi, povezani z lezijami mehkih tkiv in kosti

Gen	Lokus	Sindrom	Način dedovanja*	Lezije mehkih tkiv in kosti, povezane s sindromom
AKT1	14q32	Sindrom Proteus	Sporadičen sindrom	Lipomi
APC	5q21	Družinska adenomatozna polipoza tip 1 (vključuje sy Gardner)	AD	Kraniofacialni osteomi, fibromatoza dezmoidnega tipa, Gardnerjev fibrom
Kompleks genov	11p15	Sindrom Beckwith - Wiedemann	Sporadičen sindrom/AD	Embrionalni rabdomiosarkom, miksom, fibromi, hamartomi
FH	1q42	Hereditarna leiomiomatoza in karcinom ledvičnih celic	AD	Leiomiomi kože in uterusa
GNAS	20q13	Pseudohipoparatiroidizem tipa 1A	AD	Kutani osteomi
		Sindrom McCune - Albright (vključuje sindrom Mazabraud)	Sporadičen sindrom	Poliostotska fibrozna displazija, osteosarkomi (Sy Mazabraud: intramuskularni miksom)
		Progresivna kostna heteroplazija	AD	Kutani osteomi
		pseudopseudohipoparatiroidizem	AD	Kutani osteomi
IDH1	2q34	Enhondromatoza (Ollierjeva bolezen, sindrom Maffucci)	Sporadičen sindrom	Enhondromi, hondrosarkomi (Sy Maffucci: hemangiomi, angiosarkomi)
IDH2	15q26	Enhondromatoza (Ollierjeva bolezen, sindrom Maffucci)	Sporadičen sindrom	Enhondromi, hondrosarkomi (Sy Maffucci: hemangiomi, angiosarkomi)
KIT	4q12	GIST, družinsko pogojeni	AD	GISTI

NBN	8q21	Nijmegen breakage syndrome	AR	Rabdomiosarkomi
NF1	17q11	Nevrofibromatoza tipa 1	AD	Nevrofibromi, maligni tumorji ovojnice perifernega živca, GISTi, gigantocelularni tumorji majhnih kosti (centralni), rabdomiosarkomi, glomusni tumorji
NF2	22q12	Nevrofibromatoza tipa 2	AD	Švanomi
PDGFRA	4q12	GIST, družinsko pogojeni	AD	GISTi
PRKAR1A	17q24	Carneyjev kompleks, tip 1	AD	Osteohondromiksomi, miksomi srca in drugih organov, melanocitni švanomi
PTEN	10q23	Sindrom s PTEN povezanih hamartomov	AD, včasih sporadičen	Lipomi, hemangiomi
RB1	13q14	Retinoblastom	AD	Osteosarkomi, mehko tkivni sarkomi
SDHB	1p36	Paragangliom, GIST (sindrom Carney - Stratakis)	AD	Paragangliomi, GISTi
SDHC	1q21	Paragangliom, GIST (sindrom Carney - Stratakis)	AD	Paragangliomi, GISTi
SDHD	11q23	Paragangliom, GIST (sindrom Carney - Stratakis)	AD	Paragangliomi, GISTi
SMARCA4	19p13	Predispozicijski sindrom za rabdoidni tumor, tip 2	AD	Rabdoidni tumorji
SMARCB1	22q11	Predispozicijski sindrom za rabdoidni tumor, tip 1	AD	Rabdoidni tumorji
		Švanomatoza		Švanomi
SQSTM1	5q35	Pagetova bolezen kosti	AD	Osteosarkomi
TP53	17p13	Sindrom Li-Fraumeni 1	AD	Osteosarkomi, rabdomiosarkomi in drugi sarkomi mehkih tkiv
TSC1	9q34	Tuberozna skleroza 1	AD	Fibromi, rabdomiomi srca, angiomiolipomi, hordomi
TSC2	16p13	Tuberozna skleroza 2	AD	Fibromi, rabdomiomi srca, angiomiolipomi, hordomi, PEComi
VHL	3p25-26	Sindrom von Hippel - Lindau	AD	Hemangioblastomi
WRN	8p12	Sindrom Werner	AR	Sarkomi kosti in mehkih tkiv

*AD: avtosomno dominantno dedovanje, AR: avtosomno recesivno dedovanje.

TUMORJI KOSTI

Primarni tumorji kosti so razmeroma redki. Glede na biološki potencial so 1) benigni, 2) intermediarni, lokalno agresivni, 3) intermediarni, ki redko zasevajo, in 4) maligni (sarkomi kosti). Večina primarnih tumorjev kosti je benignih, sledijo intermediarni tumorji, primarni sarkomi kosti pa so zelo redki.

Najpogostejši primarni sarkomi kosti so osteosarkom, hondrosarkom, Ewingov sarkom (EWS) in hondrom, ostali so izjemno redki. Med lokalno agresivne tumorje intermediarne skupine uvrščamo atipični hrustančni tumor/hondrosarkom gradus 1, hondromiksoidni fibrom, osteoblastom, dezmoplastični fibrom kosti in anevrizmalno kostno cisto. Tumorja intermediarne skupine, ki sta lokalno agresivna in redko zasevata, sta gigantocelularni tumor kosti in epiteloidni hemangiom. Tumor intermediarne skupine, ki redko zaseva, je hondroblastom. Pri tumorjih intermediarne skupine, ki redko zasevajo, je pogostost zasevanja do 2 %, tveganja za zasevanje se ne da napovedati iz histopatološke slike, zasevki so običajno v pljučih.

1. INCIDENCA

Sarkomi kosti predstavljajo približno desetino vseh sarkomov. Incidenčna stopnja sarkomov kosti v Evropi znaša manj kot 1/100.000 prebivalcev na leto [33], v Sloveniji pa za leto 2014 po podatkih Registra raka Republike Slovenije 0,5/100.000 prebivalcev [3]. V nasprotju s SMT pri sarkomih kosti ne opažamo trenda v grobi incidenčni stopnji (povprečna letna sprememba je izračunana s programom Joinpoint Regression Program, Version 4.1.1. August 2014).

Tabela 24. Incidenca in groba incidenčna stopnja sarkomov kosti v Sloveniji, 1983–2014

Leto ugotovitve	Sarkomi kosti	
	Incidenca	Stopnja na 100.000
1983	6	0,3
1984	4	0,2
1985	7	0,4
1986	6	0,3
1987	13	0,7
1988	6	0,3
1989	8	0,4
1990	4	0,2
1991	8	0,4
1992	7	0,4
1993	9	0,5

1994	8	0,4
1995	9	0,5
1996	7	0,4
1997	9	0,5
1998	9	0,5
1999	12	0,6
2000	6	0,3
2001	7	0,4
2002	8	0,4
2003	10	0,5
2004	10	0,5
2005	9	0,4
2006	11	0,5
2007	4	0,2
2008	8	0,4
2009	4	0,2
2010	7	0,3
2011	8	0,4
2012	5	0,2
2013	11	0,5
2014	11	0,5

2. DEJAVNIKI TVEGANJA

Večina sarkomov kosti vznikne de novo, brez jasnih dejavnikov tveganja. Redki se pojavijo v povezavi s kostnimi boleznimi, genetsko predispozicijo ali predhodnim obsevanjem.

Tabela 25. Dejavniki tveganja za razvoj sarkomov kosti

Dejavnik tveganja	Sarkom
Genetski	
Olierjeva bolezen (enhondromatoza) in Maffuccijev sindrom (IDH1/2)	Hondrosarkom
Sindrom Li-Fraumeni (TP53)	Osteosarkom
Družinski sindrom retinoblastoma (RB)	Osteosarkom
Sindrom Rothmund - Thomson (RECQL4)	Osteosarkom

Preeksistentne bolezni/lezije	
Multipli osteohondromi	Hondrosarkom
Enhondrom	Hondrosarkom
Pagetova bolezen kosti	Osteosarkom
Kostni infarkt	Osteosarkom
Kronični osteomielitis	Osteosarkom
Gigantocelularni tumor kosti	Maligni gigantocelularni tumor
Obsevanje	Različni

3. KLINIČNA SLIKA

Tumorji kosti se najpogosteje klinično kažejo z bolečino, lahko z oteklino, patološkim zlomom, motnjo gibljivosti, nevrološkimi izpadi ali pa so odkriti naključno.

Zaradi pogosto nespecifične klinične slike (bolečina je pogosto interpretirana kot posledica poškodbe) in ker so tumorji kosti razmeroma redki, prihaja pogosto do zakasnitve diagnoze (povprečno 3 do 6 mesecev od začetka simptomov). Za to, da bi čim bolj zmanjšali čas od začetka simptomov do diagnoze, je treba upoštevati naslednje značilnosti malignih tumorjev kosti in priporočila:

- Perzistentna bolečina (in omejena gibljivost) brez poškodbe v anamnezi kaže predvsem pri mlajših na možnost tumorja kosti.
- Perzistentna bolečina, ki ni povezana z obremenitvijo kosti in je prisotna tudi ponoči, kaže na možnost malignega tumorja kosti.
- Poškodba v anamnezi ne izključuje malignega tumorja kosti.
- Oteklina v mehkih tkivih ob kosti, še posebej v povezavi z bolečino, kaže na malignen tumor kosti in zahteva takojšnjo diagnostično obravnavo.
- Skoraj polovica vseh primarnih sarkomov kosti pri mladih se pojavi okoli kolena - pri vsakem otroku in adolescentu je treba vsako bolečino in oteklino okoli kolena, ki se ne umiri, obravnavati kot potencialni znak tumorja kosti in opraviti ustrezno diagnostiko.
- Ko klinična slika kaže na možnost tumorja kosti (bolečina, oteklina, motnje premikanja), je treba brez zakasnitev opraviti ustrezno radiološko diagnostiko (glej spodaj!).
- Vzrok za patološki zlom je lahko tumor (pri starejših predvsem zasevek in plazmocitom, pri mlajših primarni tumorji kosti) - pred zdravljenjem zloma/kirurškim posegom so potrebne ustrezne slikovne in druge preiskave (biopsija), saj lahko zakasnitev diagnoze in neustrezen kirurški poseg v primeru spregledanega sarkoma kosti pomembno vplivata na izid zdravljenja in napoved poteka bolezni.
- Prva preiskava izbora ob sumu na tumor kosti je RTG slikanje v dveh projekcijah.
- Spremembe na RTG sliki, ki kažejo na tumor kosti, vendar niso diagnostične, so: destrukcija kosti, tvorba nove kostnine, zadebelitev periosta in širjenje spremembe v mehka tkiva - ko je na RTG sliki prisotna katerakoli od teh sprememb, je potrebna takojšnja napotitev bolnika v referenčni center (Ortopedsko kliniko v Ljubljani ali Pediatrično kliniko v Ljubljani), z ali brez predhodnega MR slikanja.

- Normalna RTG slika ne izključuje sarkoma kosti - ob kliničnem sumu na sarkom kosti in odsotnosti sprememb na RTG sliki je potrebno čim prejšnje MR slikanje.

4. DIAGNOSTIČNI POSTOPKI

Diagnostičen postopek v primeru suma na sarkom kosti ali tumor kosti intermediarne stopnje malignosti obsega naslednje preiskave, katerih končen nabor je odvisen od vrste tumorja:

- anamneza in status;
- slikovna diagnostika (RTG, MR, CT);
- krvne preiskave;
- scintigrafija skeleta;
- biopsija lezije (vrtalna, slikovno vodena debeloigelna, izjemoma odprta);
- biopsija kostnega mozga.

4.1. Slikovne preiskave

Ob sumu na tumor kosti je potrebno čim prejšnje RTG slikanje kosti v dveh projekcijah. V primeru nejasnosti (ko RTG ne pokaže povsem jasne lezije, kljub sumljivi klinični sliki ali ko lezije na RTG sliki ni mogoče dovolj zanesljivo opredeliti) je potrebna MR. V primeru, da RTG slikanje prikaže sumljivo kostno lezijo, dodatne slikovne preiskave na primarni ali sekundarni ravni niso indicirane. Rentgenske značilnosti, sumljive za primaren malignen tumor kosti, so: kostna lezija z iregularnimi, slabo definiranimi robovi, destrukcija kosti s široko prehodno cono, periostalna reakcija in širjenje tumorja v mehka tkiva.

Vrstni red slikovnih preiskav:

- Prva preiskava je RTG slikanje kosti v dveh projekcijah.
- Ustrezna slikovna preiskava za RTG slikanjem je MR, ki mora zajeti celoten spremenjen anatomske predel.
- CT slikanje je v pomoč v primeru diagnostičnih nejasnosti, ko je MR kontraindicirana ali, ko je potrebno bolje prikazati mikrokalcifikacije, periostalno tvorbo kosti ali destrukcijo korteksa kosti.

Bolnika s sumljivim agresivnim tumorjem kosti na RTG sliki ali po MR slikanju je treba takoj napotiti v obravnavo na Ortopedsko kliniko v Ljubljani, mlajšega bolnika od 18 let pa na Klinični oddelek za otroško hematologijo.

Na Ortopedski kliniki v Ljubljani ali na Kliničnem oddelku za otroško hematologijo in onkologijo načrtujejo ter v sodelovanju z oddelki za radiologijo, ki so usmerjeni v radiološko diagnostiko lezij kosti (Klinični inštitut za radiologijo UKC Ljubljana, Služba za radiologijo Pediatrične klinike, Oddelek za radiologijo OIL), izvedejo ostalo potrebno slikovno diagnostiko glede na vrsto lezije.

Če so v drugih ustanovah opravljene slikovne preiskave tehnično neustrezne, jih je treba ponoviti. Vse opravljene slikovne preiskave, tudi tiste, opravljene v drugi ustanovi, vključno z RTG slikami, mora interpretirati radiolog, usmerjen v bolezni kosti, ki sodeluje v MDT.

Izvedba vse potrebne lokalne slikovne diagnostike (RTG, MR in po potrebi CT) je obvezna pred biopsijo.

Slikovne preiskave za opredelitev stadija bolezni je treba opraviti, ko je potrjena diagnoza primarnega sarkoma kosti.

4.2. Biopsija

Za dokončno diagnozo vseh primarnih sarkomov kosti in tumorjev intermediarne stopnje malignosti sta potrebni biopsija in histopatološki pregled tkiva, ki predstavlja dokončen diagnostičen test. Citopatološka preiskava za zanesljivo diagnozo primarnih tumorjev kosti ni primerna, je pa indicirana v primeru suma na zasevek ali plazmocitom.

Glede biopsije kosti ob sumu na primarni tumor kosti (ne glede na biološki potencial) veljajo naslednja priporočila:

- Biopsijo naj opravi kirurg ortoped na Ortopedski kliniki v Ljubljani, ki je član MDT, ali radiolog, usmerjen v bolezni kosti in je član MDT.
- Pred biopsijo mora biti opravljena popolna in tehnično ustrezna lokalna slikovna diagnostika glede na naravo lezije, vključno z interpretacijo vseh izvedenih slikovnih preiskav, ki jo opravi radiolog, usmerjen v bolezni kosti, član MDT.
- Minimalen obseg lokalne slikovne diagnostike pred biopsijo vključuje RTG slikanje v dveh ravninah in MR slikanje (ali CT slikanje, če je MR slikanje kontraindicirano).
- Metoda izbora je debeloigelnna (»core needle«) biopsija, pod kontrolo UZ, RTG ali CT. Odvisno od posamezne lezije sta ustrezni metodi tudi vrtalna biopsija in abrazija (v primeru, da je slikovna diagnostika v prid benigni leziji).
- Ko glede na slikovno diagnostiko pride v poštev osteomielitis, je treba poslati del odvzetega tkiva v mikrobiološko preiskavo.

4.3. Histološka preiskava

Glede na majhno število vseh obravnavanih primarnih tumorjev kosti v Sloveniji in posebnosti pri histopatološki diagnostiki je nujno, da poteka histopatološka diagnostika primarnih tumorjev kosti centralizirano v enem samem referenčnem oddelku za patologijo, v katerem so vzpostavljeni ustrezni postopki za dekalcinacijo tkiva, kjer je na voljo ustrezna kostna žaga, nabor potrebnih imunohistokemičnih metod, je vzpostavljena tkivna banka zmrznjenih vzorcev in možnost dodatne molekularne diagnostike. Takšne pogoje izpolnjuje Inštitut za patologijo Medicinske fakultete v Ljubljani, v sodelovanju z Oddelkom za patologijo OIL. Inštitut za patologijo Medicinske fakultete in Oddelek za patologijo OIL sodelujeta pri diagnostiki tumorjev kosti in mehkih tkiv na način komplementarnosti dodatnih preiskav (molekularnih, FISH).

V primeru diagnostično zahtevnih primerov imamo možnost pošiljanja vzorcev v centre v tujino.

Če je bila biopsija opravljena zunaj Ortopedske klinike Ljubljana in histopatološka preiskava ni bila opravljena na Inštitutu za patologijo Medicinske fakultete ali na Oddelku za patologijo OIL, je pred začetkom zdravljenja potreben ponoven pregled biopsijskih vzorcev na Inštitutu za patologijo Medicinske fakultete.

Nujen pogoj za histopatološko diagnostiko je, da je bila pred tem opravljena vsa potrebna slikovna lokalna diagnostika (RTG, MR in po potrebi CT) in ima patolog elektronski dostop do slikovne diagnostike ter pisnih radioloških izvidov, v tumorje kosti usmerjenega radiologa (radiološke diferencialne diagnoze).

Za zanesljivo histopatološko diagnostiko so poleg korelacije s slikovno diagnostiko, odvisno od vrste lezije, potrebne dodatne imunohistokemične, FISH in molekularnogenetske preiskave.

Za izvedbo molekularnogenetskih preiskav je treba zagotoviti, da je del biopsijskega vzorca s tumorjem zamrznjen ali fiksiran v formalinu in nedekalciniran ali dekalciniran v EDTA (izvedba molekularnogenetskih preiskav na tkivu, dekalciniranem s kislinami, pogosto ni uspešna!).

Uporaba molekularnogenetskih preiskav je odvisna od diagnoze, diferencialne diagnoze in drugih indikacij glede na razvoj patologije. Pomembne, trenutno znane indikacije so:

- Dokaz translokacije pri Ewingovem sarkomu (najmanj s preiskavo FISH, zaželeno z metodo RT-PCR ali NGS).
- Dokaz mutacije v genu IDH1 ali IDH2 za potrditev diagnoze dediferenciranega hondrosarkoma.
- Dokaz amplifikacije gena MDM2 za potrditev diagnoze parostealnega osteosarkoma in intramedularnega osteosarkoma nizkega gradusa.
- Dokaz mutacije GNAS za potrditev diagnoze fibrozne displazije.
- Dokaz translokacije USP6 za potrditev diagnoze anevrizmalne kostne ciste.
- Dokaz translokacij pri drugih tumorjih z znano translokacijo.

4.4. Gradiranje sarkomov kosti

Priporočamo gradiranje v tri kategorije, ki temelji na histopatološkem tipu tumorja.

Tabela 26. Gradiranje sarkomov kosti

Gradus	Sarkom
Gradus 1	Parostealni osteosarkom
	Atipični hrustančni tumor/hondrosarkom gradus I
	Svetlocelični hondrosarkom
Gradus 2	Intramedularni osteosarkom nizkega gradusa
	Periostealni osteosarkom
	Hondrosarkom gradus II
Gradus 3	Klasični adamantinom
	Hordom
	Osteosarkom (konvencionalni, teleangiektatični, drobnocelični, sekundarni, površinski visokega gradusa)
	Nediferenciran pleomorfni sarkom
	Ewingov sarkom

	Hondrosarkom gradus III
	Dediferencirani hondrosarkom
	Mezenhimski hondrosarkom
	Dediferencirani hondrosarkom
	Maligni gigantocelični tumor kosti

Tabela 27. Preiskave pri sarkomih kosti

	Osteosarkom	Hondrosarkom	EWS***
RTG kosti	+	+	+
MR kosti*	+	+	+
CT kosti	+/-	+/-	+/-
RTG p. c. CT prsnega koša CT trebuha	+	NM RTG p. c., VM CT prsnega koša	+
	+		+
			+
			(lahko PET-CT namesto CT in scintigrafije skeleta)
Scintigrafija skeleta	+	Le pri VM	+
Biopsija kostnega mozga	-	-	Ob sumu na metastaze v kostnem mozgu, če je PET-CT negativen.
Krvne preiskave	AF	(AF)	KKS, DKS, SR, L, LDH, NSE, AF
DIB punkcija**	+	+	+

* Pri MR preiskavi morajo slike prikazati celotno kost.

** UZ ali CT vodena biopsija z debelo iglo.

*** CT prsnega koša + trebuha + scintigrafija skeleta ali PET-CT za zamejitev.

5. NAJPOGOSTEJŠI SARKOMI KOSTI

5.1. Hondrosarkom

* Najpogosteje se pojavlja v starosti od 30 do 60 let; zaradi staranja prebivalstva je najpogostejši sarkom kosti, pogostejši od osteosarkoma.

* Večina hondrosarkomov je gradus 1, zanje je v večini primerov (razen v medenici in v kranialnih kosteh) ustrežnejši izraz atipični hrustančni tumor. Atipični hrustančni tumor/hondrosarkom gradus 1 je tumor intermediarne stopnje malignosti, ki je lokalno agresiven, zaseva pa izredno redko. Ločiti ga je treba od enhondroma (pri čemer je ključna korelacija med slikovnimi preiskavami in histopatološko sliko) in hondrosarkoma gradusa 2 in 3.

* Večina hondrosarkomov je konvencionalnega tipa, posebni obliki sta svetlocelični hondrosarkom in mezenhimski hondrosarkom.

* Večina konvencionalnih hondrosarkomov vznikne v dolgih kosteh, lahko tudi v ploščatih (medenica, rebra, lopatica).

* Posebna oblika hondrosarkoma s slabo napovedjo je dediferenciran hondrosarkom, ki je nediferenciran sarkom, vzniknil v konvencionalnemu hondrosarkomu (gradus 1, redko gradus 2) ali enhondromu.

- * Sekundarni hondrosarkom je hondrosarkom, ki je vzniknil v enhondromu (centralni sekundarni hondrosarkom) ali osteohondromu (periferni sekundarni hondrosarkom). Tveganje za nastanek sekundarnega hondrosarkoma v solitarnem enhondromu ali osteohondromu ni znano (verjetno manj kot 1 %), vendar je večje pri multiplih enhondromih ali osteohondromih in ob lokaciji v aksialnem skeletu (predvsem medenici).
- * Negativni napovedni dejavniki so: lokalizacija, ki ni na udu, velik tumor (T2, 3), neadekvaten kirurški poseg, metastatska bolezen in predvsem gradus tumorja (gradus 1 proti 2 in 3).

5.2. Osteosarkom

- * Je drugi najpogostejši sarkom kosti.
- * Predstavlja 10 % vseh solidnih malignih tumorjev v adolescenci.
- * Histološko je najpogostejši konvencionalni tip, ostali so redkejši.
- * Običajno prizadene metafize dolgih kosti.
- * Negativni napovedni dejavniki so: starost bolnika nad 40 let, velik tumor (T2, 3), zvišana serumska AF in LDH, lokalizacija, ki ni na udu, slab histološki odgovor na predoperativno kemoterapijo, metastatska bolezen.

5.3. Ewingov sarkom

- * Je drugi najpogostejši primarni maligni tumor kosti pri adolescentih.
- * Srednja starost ob diagnozi je 15 let, vendar se lahko pojavlja pri vseh starostih.
- * Najpogosteje vznikne v dolgih kosteh, medenici, rebrih in hrbtenici.
- * Zanj je značilna translokacija gena EWSR1 in izjemoma FUS, z različnimi partnerskimi geni.
- * Poleg Ewingovega sarkoma se v kosti redko pojavljajo tudi drugi drobnocelični okroglocelični sarkomi (podobni Ewingovemu sarkomu), z drugimi translokacijami (najpogosteje CIC-DUX), ki jih je treba ločiti od Ewingovega sarkoma, saj se od njega razlikujejo med drugim po odzivu na zdravljenje.
- * Približno 20 % bolnikov ima zasevke ob postavitvi diagnoze, najpogosteje v pljučih in/ali v KM. Pljučni zasevki so napovedno ugodnejši kot kostni (5-letno preživetje 30 % proti 10 %).
- * Negativni napovedni dejavniki so: starost bolnika nad 15 let, tumor > 8 cm, zvišana serumska LDH, medenična lokalizacija, slab odgovor na predoperativno kemoterapijo in radioterapijo (kot edino lokalno zdravljenje), metastatska bolezen.

5.4. Drugi primarni maligni tumorji kosti

- * Lahko so NM ali VM.
- * Gigantocelularni tumor kosti je mejno maligni tumor, ki v približno 25 % lokalno recidivira, v 2 % pa se pojavijo pljučne metastaze; poteka bolezen na osnovi histološke slike ni mogoče napovedati.

6. ZAMEJITEV (DOLOČITEV STADIJA)

Stadij bolezni določimo na osnovi histološkega gradusa (G), velikosti in lege tumorja (T) ter prisotnosti zasevkov v regionalnih bezgavkah (N) in v oddaljenih organih (M). Po zadnji, 8. izdaji AJCC TNM klasifikacije [13] so sarkomi kosti G1 nizko maligni, G2 in G3 pa visoko maligni (tabele 28–32).

Tabela 28. Definicija primarnega tumorja (T), AJCC (8. izdaja), sarkomi perifernih kosti, kosti trupa, lobanje in obraznih kosti

T kategorija	T kriteriji
Tx	Primarnega tumorja ni moč oceniti.
T0	Ni primarnega tumorja.
T1	Tumor ≤ 8 cm
T2	Tumor > od 8 cm
T3	Diskontinuiran tumor v kosti

Tabela 29. Definicija primarnega tumorja (T), AJCC (8. izdaja), sarkomi hrbtenice

T kategorija	T kriteriji
Tx	Primarnega tumorja ni moč oceniti.
T0	Ni primarnega tumorja.
T1	Tumor je omejen na segment hrbtenice ali dva sosednja.
T2	Tumor zajema tri sosednje segmente hrbtenice.
T3	Tumor zajema štiri ali več sosednjih segmentov hrbtenice ali oddaljen segment hrbtenice.
T4	Razširitev v spinalni kanal ali velike žile.
T4a	Razširitev v spinalni kanal.
T4b	Vraščanje v velike žile ali tumorski trombus v njih.

Tabela 30. Definicija primarnega tumorja (T), AJCC (8. izdaja), sarkomi medenice

T kategorija	T kriteriji
Tx	Primarnega tumorja ni moč oceniti.
T0	Ni primarnega tumorja.
T1	Tumor je omejen na segment medenice, ne sega izven kosti.
T1a	Tumor ≤ 8 cm
T1b	Tumor > od 8 cm
T2	Tumor je omejen na segment medenice s širjenjem izven kosti ali omejen na dva segmenta medenice, brez širjenja izven kosti.
T2a	Tumor ≤ 8 cm

T2b	Tumor > od 8 cm
T3	Tumor zajema dva segmenta medenice in se širi izven kosti.
T3a	Tumor ≤ 8 cm
T3b	Tumor > od 8 cm
T4	Tumor zajema tri segmente medenice ali sega preko SIS.

Tabela 31. Definicija oddaljenih zasevkov (M), AJCC (8. izdaja), sarkomi kosti

M kategorija	M kriteriji
M0	Ni oddaljenih zasevkov
M1a	Zasevki v pljučih
M1b	Zasevki drugje

Tabela 32. Stadij bolezni glede na sistem AJCC (8. izdaja), sarkomi perifernih kosti, kosti trupa, lobanje in obraznih kosti

T	N	M	GRADUS	STADIJ
T1	N0	M0	G1, GX	IA
T2	N0	M0	G1, GX	IB
T3	N0	M0	G1, GX	IB
T1	N0	M0	G2, G3	IIA
T2	N0	M0	G2, G3	IIB
T3	N0	M0	G2, G3	III
katerikoli T	N0	M1a	katerikoli G	IVA
katerikoli T	N1	katerikoli M	katerikoli G	IVB
katerikoli T	katerikoli N	M1b	katerikoli G	IVB

7. NAČRT ZDRAVLJENJA

Načrt zdravljenja na podlagi histološkega izvida in stadija bolezni pripravi MDT [2, 33].

8. KIRURŠKO ZDRAVLJENJE

Zaželena je **široka** resekcija; na udih po možnosti ud ohranjajoča kirurgija in rekonstrukcija (npr. tumorska proteza). Odstraniti je treba del kosti s tumorjem in varnostnim robom, v primeru prodora v mehka tkiva v bloku še del mehkih tkiv. V primeru opravljene vrtalne oziroma kirurške biopsije tudi v bloku z brazgotino biopsije in pooperativno votlino oziroma vsem kontaminiranim področjem.

Amputacija na udih je indicirana le pri patološkem zlomu, krvavitvi iz tumorja v mehka tkiva, vraščanju tumorja v žile oziroma živce ...

Pri centralnih tumorjih (medenica, hrbtenica, križnica) po možnosti **vsaj marginalna** resekcija z negativnimi robovi (na preparatu je treba pustiti čim več tkiva v okviru možnega).

Pri NM hrustančnem tumorju na udu (atipični hrustančni tumor/hondrosarkom G1), ki je omejen znotraj kosti, je zdravljenje prvega izbora temeljita intralezijska izpraznitev ter polnitev s kostnim cementom. Za recidive, hondrosarkome višjega gradusa in za vse hondrosarkome medenice/hrbtenice/križnice je terapija izbora široka resekcija v okviru možnega.

9. RADIOTERAPIJA

9.1. Hondrosarkom:

* NM: pri neresektabilnem tumorju - doza > 70 Gy,

* VM: pri neresektabilnem tumorju - doza > 70 Gy;

pri resektabilnem tumorju:

- preoperativna RT, če je verjetna R1 resekcija: doza 50,4 Gy (pooperativno Boost 20 Gy, če je R1 oz. 22–28 Gy, če je resekcija R2),

- pooperativna RT (če je VM ali dediferenciran): 70 Gy po R1 in > 70 Gy po R2 resekciji.

9.2. Osteosarkom:

* pri neresektabilnem tumorju: predoperativna (45–50 Gy) ali definitivna (66–70 Gy),

* kirurgija ima prednost pred radioterapijo, pri določenih lokacijah radioterapija s protoni.

9.3. EWS:

* pri neresektabilnem tumorju: predoperativna (44 Gy) ali definitivna radioterapija (54–60 Gy), s tehniko zmanjševanja polj;

* pooperativno obsevanje:

R0 resekcija, dober učinek kemoterapije:

R0 resekcija, slab učinek kemoterapije:

R1 resekcija, dober učinek kemoterapije:

R1 resekcija, slab učinek kemoterapije:

R2 resekcija:

ni radioterapije

radioterapija 44 Gy

radioterapija 44 Gy

radioterapija 54 Gy

radioterapija 56 Gy

(s tehniko zmanjševanja polj)

(dober učinek kemoterapije: pod 10 % vitalnih celic)

Za določitev velikosti polja je pogosto potreben osebni pogovor med operaterjem in radioterapevtom.

10. SISTEMSKO ZDRAVLJENJE

* Pri EWS in osteosarkomu zdravljenje začnemo s kemoterapijo, po operaciji sledi dopolnilna kemoterapija.

* Izjema je parostealni osteosarkom, kjer je zdravljenje samo kirurško.

Pred zdravljenjem s kemoterapijo je potrebna kriokonzervacija semenske tekočine/kolekcija jajčnih celic v terciarnem centru za reprodukcijo pri bolnikih in bolnicah v rodni dobi, ki še načrtujejo potomstvo.

* Imatinib mesilat pri neresektabilnem hondromu.

Tabela 33. Povzetek sistemskega zdravljenja pri sarkomih kosti

	Osteosarkom	Hondrosarkom	EWS
Lokalizirana bolezen	<p>Predop. KT, KRG* in standardna KT: doksorubicin + cisplatin, pri starosti pod 35 let še HD-MTX (Meyers v JCO 2005)</p> <p>sheme KT: **AP (EOI), **HD-MTX in ifosfamid (Bologna, COSS) *izjemoma RT, kot paliacija pri neresektabilnem tumorju</p>	KRG, izjemoma RT (pri neresektabilnem tumorju)	*KT + RT / *KT + KRG *INT-0091 protokol (VACA/IE)
Razsejana bolezen	<p>KT***, resekcija primarnega tumorja in pljučnih metastaz ***KT 1. reda: AP ***KT 2. reda: HD ifosfamid +/- etopozid +/- karboplatin, gemcitabin + docetaksel, sorafenib</p>	Resekcija primarnega tumorja in pljučnih metastaz	<p>**KT + RT (KRG) **KT 1. reda: VAIA, VACA ali INT-0091 protokol **KT 2. reda: etopozid + karboplatin, topotekan + endoksan, gemcitabin + docetaksel, irinotekan + temozolomid</p>

** AP doksorubicin + cisplatin

** HD-MTX visokodozni metotreksat

11. KONTROLNI PREGLEDI PO ZDRAVLJENJU ZARADI SARKOMA KOSTI (SLEDENJE)

Postopki in preiskave po končanem primarnem zdravljenju [5]:

1. Klinični pregled
2. Krvne preiskave
3. RTG p. c.
4. RTG kosti, scintigrafija skeleta
5. CT, MR

Prvi dve leti:

1. Klinični pregled vsake 3 mesece
2. Krvne preiskave: AF (pri EWS tudi SR, KKS, DKS, LDH, NSE)
3. RTG p. c. ali CT: - pri VM vsake 3 mesece
- pri NM 1-krat letno
4. RTG kosti, scintigrafija skeleta: glede na klinični pregled in krvne preiskave
5. CT ali MR za lokalno oceno: na 6–12 mesecev

Dve do deset let:

1. Klinični pregled vsakih 6 mesecev
2. Krvne preiskave: AF (pri EWS tudi SR, KKS, DKS, LDH, NSE)
3. RTG p. c. ali CT: na 6–12 mesecev
4. RTG kosti, scintigrafija skeleta: glede na klinični pregled in krvne preiskave
5. CT ali MR za lokalno oceno: na 12 mesecev

Po desetih letih:

1. Klinični pregled 1-krat letno
2. Krvne preiskave: AF (pri EWS tudi SR, KKS, DKS, LDH, NSE)

Reference:

1. Soft tissue and visceral sarcomas: ESMO clinical practice guidelines. *Ann Oncol* 2014; 25(3): 102–112.
2. Andritsch A, Beishon M, Bielack S, Bonvalot S, Casali P, et al. ECCO essential requirements for quality cancer care: soft tissue sarcoma in adults and bone sarcoma. A critical review. *Oncol Hematol* 2017; 110: 94–105.
3. Dangoor A, Seddon B, Gerrand C, Grimer R, Whelan J, Judson I. UK guidelines for the management of soft tissue sarcomas. *Clin Sarc Res* 2016; 6: 20.
4. Bračko M, Dremelj M, Eržen D, Jagodic M, Jereb S, et al. Sarkomi. Doktrinarna načela zdravljenje in klinične poti. *Onkologija* 2011; 1: 30–35.
5. Zadnik V, Primic Zakelj M, Lokar K, Jarm K, Ivanus U, Zagar T. Cancer burden in Slovenia with the time trends analysis. *Radiol Oncol* 2017; 51(1): 47–55.
6. Ioannidis JPA, Lau J. 18F-FDG PET for the diagnosis and grading of soft-tissue sarcoma: a meta-analysis. *J Nuc Med* 2003; 44: 717–724.
7. Kubo T, Furuta T, Johan MP, Ochi M. Prognostic significance of (18)F-FDG PET at diagnosis in patients with soft tissue sarcoma and bone sarcoma; systematic review and meta-analysis. *Eur J Cancer* 2016; 58: 104–111.
8. Wilkinson MJ, Martin JL, Khan AA, Hayes AJ, Thomas JM, Strauss DC. Percutaneous core needle biopsy in retroperitoneal sarcomas does not influence local recurrence or overall survival. *Ann Surg Oncol* 2015; 22: 853–858.
9. Coindre JM. Grading of soft tissue sarcomas. Review and update. *Arch Pathol Lab Med* 2006; 130: 1448–1453.
10. Hornick J. Practical soft tissue pathology: A diagnostic approach. 1st ed. Philadelphia: Elsevier Saunders; 2013.
11. www.cap.org/web/oracle/webcenter/portalapp/pagehierarchy/cancer_protocol_templates
12. Fletcher CDM, Bridge JA, Hogendoorn PCW, Mertens F. WHO Classification of Tumours of Soft Tissue and Bone. 4th ed. Lyon: International Agency for Research on Cancer (IARC); 2013.
13. Amin MB, Edge S, Greene F, Byrd DR, Brookland RK, et al. AJCC cancer staging manual. 8th edition. New York: Springer; 2017, 471–545.
14. Improving outcomes for people with sarcoma. Guidance development group. National Institute for Health and Clinical Excellence. Manuel. 2006 (www.nice.org.uk).

15. EORTC: A phase III randomized study of preoperative radiotherapy plus surgery versus surgery alone for patients with retroperitoneal sarcoma (RPS): STRASS. Available at: (<https://clinicaltrials.gov/ct2/show/study/NCT01344018?term=STRASS&reer=Open&rank=1>).
16. Bonvalot S, Haas R, Litiere C, et al. Second safety analysis of a phase III randomized study of preoperative radiotherapy (RT) plus surgery versus surgery alone for patients with retroperitoneal sarcoma (RPS) - EORTC 62092 - 22092 - STRASS. Proceedings of the Connective Tissue Oncology Society; 2016 Nov 9 - 12; Lisbon. Portugal.
17. Gronchi A, Frustaci S, Mercuri M, et al. Short, full-dose adjuvant chemotherapy in high-risk adult soft tissue sarcomas: a randomized clinical trial from the Italian Sarcoma Group and the Spanish Sarcoma Group. *J Clin Oncol* 2012; 30: 850–856.
18. Palassini E, Ferrari S, Verderio P, et al. Feasibility of preoperative chemotherapy with or without radiation therapy in localized soft tissue sarcomas of limbs and superficial trunk in the Italian Sarcoma Group / Grupo Espanol de investigacion en sarcomas randomized clinical trial: three versus five cycles of full-dose epirubicin plus ifosfamide. *J Clin Oncol* 2015; 33: 3628–3634.
19. Yang JC, Chang AE, Baker AR et al. Randomized prospective study of the benefit of adjuvant radiation therapy in the treatment of soft tissue sarcomas of the extremity. *Clin Oncol* 1998; 16(1): 197–203.
20. Frustaci S, Gherlinzoni F, De Paoli A, et al. Adjuvant chemotherapy for adult soft tissue sarcomas of the extremities and girdles: results of the Italian randomized cooperative trial. *J Clin Oncol* 2001; 19: 1238–1247.
21. Woll PJ, Reichardt P, Le Cesne A, et al. Adjuvant chemotherapy with doxorubicin, ifosfamide, and lenograstim for resected soft-tissue sarcoma (EORTC 62931): a multicentre randomised controlled trial. *Lancet Oncol* 2012; 13: 1045–1054.
22. Pervaiz N, Colterjohn N, Farrokhyar F, et al. A systematic meta-analysis of randomized controlled trials of adjuvant chemotherapy for localized resectable soft-tissue sarcoma. *Cancer* 2008; 113: 573–581.
23. Tap WD, Jones RL, Van Tine BA, et al. Olaratumab and doxorubicin versus doxorubicin alone for treatment of soft-tissue sarcoma: an open-label phase 1b and randomized phase 2 trial. *Lancet* 2016; 388: 488–497.
24. Trans-Atlantic RPS Working Group. Management of primary retroperitoneal sarcoma (RPS) in the adult: a consensus approach from the Trans-Atlantic RPS working group. *Ann Surg Oncol* 2015; 22(1): 256–263.

25. Pawlik TM, Pisters PW, Mikula L, et al. Long-term results of two prospective trials of preoperative external beam radiotherapy for localized intermediate- or high-grade retroperitoneal soft tissue sarcoma. *Ann Surg Oncol* 2006; 13(4): 508–17.
26. Baldini EH, Wang D, Haas RL, et al. Treatment Guidelines for Preoperative Radiation Therapy for Retroperitoneal Sarcoma: Preliminary Consensus of an International Expert Panel. *Int J Radiat Oncol Biol Phys* 2015; 92(3): 602–12.
27. Miettinen M. *Modern soft tissue pathology*. Cambridge University Press; 2010.
28. Bell SW, Kempson RL, Hendrickson MR. Problematic uterine smooth muscle neoplasms. A clinicopathologic study of 213 cases. *Am J Surg Pathol* 1994; 18: 535–558.
29. Kurman RJ, Carcangiu ML, Herrington CS, Young RH. *WHO Classification of tumours of female reproductive organs (4th edition)*. IARC: Lyon 2014.
30. Lakhani SR, Ellis IO, Schnitt SJ, Tan PH, van de Vijver M. *WHO Classification of tumours of the breast (4th edition)*. IARC: Lyon 2012.
31. Kaspar B, Baumgarten C, Bonvalot S, et al. Desmoid working group. Management of sporadic desmoid-type fibromatosis: a European consensus approach based on patient's and professionals's expertise - a sarcoma patients EuroNet and EORTC Soft tissue and Bone sarcoma group initiative. *Eur J Cancer* 2015; 51(2): 127–136.
32. Miettinen M, Lasota J. Gastrointestinal stromal tumors: pathology and prognosis at different sites. *Semin Diagn Pathol* 2006; 23(2): 70–83.
33. Hogendoorn PCW, Athanasou N, Bielack S, De Alava E, Dei Tos AP, et al. Bone sarcomas: ESMO clinical practice guidelines for diagnosis, treatment and follow-up. *Ann Oncol* 2010; 21: 204–213.