

A stylized graphic of a person, composed of large, overlapping shapes in a light blue color. The figure is positioned on the left side of the page, with its head represented by a small blue oval. The body is formed by several curved, overlapping shapes that suggest movement or a dynamic pose. The overall style is minimalist and modern.

**Smernice  
zdravljenja  
raka dojk**



Nove Smernice zdravljenja raka dojk Onkološkega inštituta Ljubljana se vsebinsko in oblikovno razlikujejo od predhodnic. V želji, da bi sestavili priročnik, ki bi obsegal celostno obravnavo žensk z boleznimi dojk, so pisci dodali nova poglavja. Pri ženskah brez bolezni dojk bo priročnik zdravniku v pomoč, ko bo izbral preiskave za detekcijo raka dojk. Onkološko genetsko svetovanje pri dednem raku dojk in jajčnikov je nova dejavnost OI. Dodano poglavje vsebuje seznam indikacij za svetovanje in morebitno testiranje ogroženim osebam. Prvič je vključena TNM klasifikacija, ki smo jo zdravniki dolžni uporabljati. Novo je tudi poglavje Redke maligne bolezni dojk. V ostalih poglavjih najdemo številne novosti, ki jih prinaša razvoj diagnostike in zdravljenja raka dojk v zadnjih letih. Opazen je velik poudarek na obravnavi netipnih lezij dojk in zdravljenju neinvazivnega raka dojk. Uvedene so bile nove metode v radiologiji, citologiji, patologiji, kirurgiji, radioterapiji in sistemskem zdravljenju. Močno so spremenjena tudi priporočila preiskav za zamejitev bolezni in priporočila o nadzoru po končanem zdravljenju.

Pričujoče Smernice so oblikovane kot priročnik (po oblikovanju besedila, formatu in načinu vezave), primeren za zdravnikov žep ali za delo v ambulantni. Besedilo je kratko in urejeno po alinejah. Hitremu iskanju pravih odločitev so namenjeni grafični algoritmi, dodani na koncu knjižice.

Pisci si želimo, da bi se knjižica uveljavila kot dragocena pomoč zdravnikom Onkološkega inštituta pri vsakdanjem delu. Kako uspešni smo bili, bodo presodili kolegi, ki jim je knjižica namenjena.

Urednik



# Kazalo

Detekcija raka dojka	6
Onkološko genetsko svetovanje pri raku dojka in jajčnikov	7
TNM	10
Redke maligne bolezni dojka	15
Slikovne metode	18
Slikovna diagnostika tipljivih lezij dojka	21
Slikovna diagnostika netipljivih lezij dojka	22
Citopatologija	23
Histopatologija	27
Zamejitev bolezni	34
Kirurgija raka dojka	35
Sistemsko zdravljenje raka dojka	40
Algoritmi sistemskega zdravljenja raka dojka	43
Obsevanje raka dojka	48
Neinvazivni rak dojka	54
Algoritem slikovne diagnostike tipljivih tumorjev dojka	55
Diagnostični algoritem netipljivih lezij	56
Diagnostični algoritem mikrokalcinacij	57
Algoritem zdravljenja neinvazivnega raka dojka	58
Algoritem zdravljenja stadija I in II	59
Algoritem zdravljenja stadija III A	60
Algoritem zdravljenja stadija III B in C	61
Algoritem zdravljenja po neoadjuvantnem sistemskega zdravljenju	62
Algoritem zdravljenja metastatske bolezni	63
Algoritem zdravljenja lokalnega relapsa	64
Priporočilo za nadzor nad bolnicami, zdravljenimi zaradi ozdravljivega raka dojka (stadij I in II)	65

# Detekcija raka dojk

Namen

- zmanjšati umrljivost zaradi raka dojk

## Redno samopregledovanje enkrat mesečno

### ● Ženske v rodni dobi

vsaka ženska po 20. letu starosti naj si dojke pregleda enkrat mesečno, najbolje po končani menstruaciji

### ● Ženske v menii

dojke naj si pregledajo na isti dan v mesecu

## Redni preventivni pregledi

(klinični pregled, mamografija)

### ● Indikacije

- povprečno ogrožene ženske
  - klinični pregled z mamografijo na dve leti od 50. do 69. leta starosti
- bolj ogrožene ženske\*
  - klinični pregled z mamografijo na 12 do 18 mesecev od 40. do 49. leta starosti

---

\* ženske, ki so že bile zdravljene zaradi raka dojk

\* ženske, katerih mati, sestra ali hči je že bila zdravljena zaradi raka dojk

\* ženska, ki je prvič rodila po 30. letu starosti

\* ženska z benignimi spremembami v dojki, ki pomenijo večjo ogroženost za rak dojk (bolezni z atipijami)

# Onkološko genetsko svetovanje pri raku dojk in jajčnikov

Namen

- odkriti posameznike in družine, kjer je pogosto zbolevanje za rakom dojk in/ali jajčnikov posledica mutacij genov BRCA 1 in/ali BRCA2
- svetovanje ukrepov pri nosilcih mutacij
- svetovanje pri nedednem raku dojk

## Indikacije za genetsko svetovanje

- **Rak dojk pred 40. letom**
- **Obojestranski rak dojk**
- **Rak dojk in jajčnikov**
- **Moški z rakom dojk**
- **Pozitivna družinska anamneza**
  - sorodnica v prvem kolenu\* z rakom dojk pred 40. letom
  - sorodnik moškega spola v prvem kolenu z rakom dojk
  - sorodnica v prvem kolenu z obojestranskim rakom dojk
  - dve sorodnici v prvem/drugem kolenu\*\* z rakom dojk pred 60. letom ali z rakom jajčnikov ne glede na starost
  - tri sorodnice v prvem ali drugem kolenu z rakom dojk ali jajčnikov ne glede na starost

## Napotitev kandidatov na onkološko genetsko svetovanje

- **Preiskovance naročimo na svetovanje v onkološko genetsko ambulanto Onkološkega inštituta**

\* sorodniki v prvem kolenu: mati, oče, sestra, brat, hči, sin

\*\* sorodniki v drugem kolenu: stara mati, stari oče, teta, stric, nečakinja, nečak po bratu ali sestri, vnuki

## Ukrepi pri nosilcih mutacij genov BRCA 1 ali BRCA 2

### ● Pogoste redne kontrole

- dojke
  - mesečno samopregledovanje (10. dan od začetka zadnje menstruacije) z začetkom med 18. do 21. letom
  - klinični pregled dojk polletno (prvi pregled med 25. in 35. letom)
  - mamografija v kombinaciji z ultrazvokom letno (prvi pregled med 25 in 35 letom)
- jajčniki
  - transvaginalni UZ (z barvnim Dopplerjem) polletno (prvi pregled med 25. in 35. letom)
  - transvaginalni UZ 1x letno od 30. do 35. leta naprej
  - Ca 125 polletno (prvi pregled med 25. in 35. letom)

### ● Kemopreventiva

samo v okviru kliničnih raziskav

### ● Kirurgija

- dojke
  - profilaktična bilateralna mastektomija\*\*\*
- jajčniki
  - kirurška odstranitev jajčnikov  
po končanem rodnem obdobju oz. v starosti, ki je 5 let nižja od najmlajše zbolele sorodnice

---

\*\*\* možna takojšnja ali odložena rekonstrukcija



## Ukrepi pri družinsko močno ogroženih (mutacija ni bila dokazana)

enak program kontrol kot pri nosilcih mutacij BRCA1 ali BRCA2

## Ukrepi pri zmerno ogroženih osebah

testiranje ni bilo indicirano, doživljenska ogroženost po Clausovem modelu >15%

### ● Pogoste redne kontrole

- dojke
  - mesečno samopregledovanje (10. dan od začetka zadnje menstruacije) z začetkom med 18. do 21. letom
  - klinični pregled dojk letno (prvi pregled med 25. in 35. letom)
  - mamografija v kombinaciji z ultrazvokom letno (med 35. in 50. letom), kasneje na 18 mesecev
- jajčniki
  - transvaginalni UZ (z barvnim Dopplerjem) letno (prvi pregled med 25. in 35. letom)
  - Ca 125 letno (prvi pregled med 25. in 35. letom)

Za določitev stadija bolezni uporabljamo TNM klasifikacijo (6. revizija, 2002).

Pri uporabi TNM klasifikacije upoštevajmo našteta pravila

- klasifikacija velja samo za karcinome
- nujna je histološka diagnoza bolezni
- pri sočasnem multifokalnem ali multicentričnem karcinomu bolezen klasificiramo po največjem tumorju (T)
- sočasni obojestranski karcinom klasificiramo ločeno

## Klinična klasifikacija

### ● Primarni tumor (T):

TX

primarni tumor neocenljiv

T0

primarni tumor nemerljiv

Tis – karcinom in situ

- intraduktalni karcinom in situ (DCIS)
- lobularni karcinom in situ (LCIS)
- Morbus Paget brez spremljajočega tumorja  
(Mb. Paget s spremljajočim tumorjem klasificiramo glede na tumor)

T1

≤ 2,0 cm v največjem premeru

- **T1mic** mikroinvazija 0,1 cm ali manj v največjem premeru
- **T1a** 0,1 – 0,5 cm v največjem premeru
- **T1b** 0,5 – 1,0 cm v največjem premeru
- **T1c** 1,0 – 2,0 cm v največjem premeru

T2

2,0 – 5,0 cm v največjem premeru

T3

>5,0 cm v največjem premeru

T4

tumor, fiksiran na prsni koš (rebra, interkostalne mišice, m. serratus anterior) ali kožo, ne glede na velikost

- **T4a** vrašča v steno prsnega koša
- **T4b** edem kože (vključno peau d'orange), razjeda na koži, satelitski kožni vozeli iste dojke
- **T4c** T4a + T4b
- **T4d** vnetni karcinom\*

## ● Regionalne bezgavke (N)

### NX

regionalne bezgavke neocenljive  
(npr. predhodno odstranjene)

### N0

istostranske pazdušne bezgavke brez zasevkov

### N1

zasevki v premičnih istostranskih pazdušnih bezgavkah

### N2

zasevki v istostranskih pazdušnih bezgavkah, ki so zraščene med seboj ali z okolico

#### ali

klinično očitni zasevki v istostranskih parasternalnih bezgavkah, brez prizadetosti pazdušnih bezgavk

- **N2a** zasevki v istostranskih pazdušnih bezgavkah, ki so zraščene med seboj ali z okolico
- **N2b** klinično očitni zasevki v istostranskih parasternalnih bezgavkah, brez prizadetosti pazdušnih bezgavk

### N3

zasevki v istostranskih infraklavikularnih bezgavkah z ali brez zasevkov v pazdušnih bezgavkah

#### ali

klinično očitni zasevki v istostranskih parasternalnih bezgavkah in zasevki v pazdušnih bezgavkah

---

\* Za vnetni karcinom so značilni

- difuzna induracija kože dojke z erizipeloidnim robom, običajno brez tipnega tumorja
- radiološko pogosto vidna zgostitev v dojki in značilna zadebelitev kože
- klinični videz je posledica tumorske embolizacije dermalnih limfnih žil z dilatacijo površinskih kapilar

**ali**

zasevki v istostranskih supraklavikularnih bezgavkah z ali brez zasevkov v istostranskih parasternalnih bezgavkah.

- **N3a** zasevki v infraklavikularnih bezgavkah
- **N3b** zasevki v istostranskih parasternalnih bezgavkah in zasevki v pazdušnih bezgavkah
- **N3c** zasevki v supraklavikularnih bezgavkah

## Patološka klasifikacija regionalnih bezgavk\*\*

### pNX

regionalnih bezgavk ni mogoče oceniti (npr. predhodno odstranjene ali neodstranjene)

### pN0

istostranske pazdušne bezgavke brez zasevkov

### pN1

zasevki v premičnih istostranskih pazdušnih bezgavkah

- **pN1mi** mikrometastaze 0,2 mm – 2 mm
- **pN1a** zasevki v 1-3 pazdušne bezgavke, vsaj eden > 0,2 cm
- **pN1b** mikroskopski zasevki v parasternalnih bezgavkah
- **pN1c** zasevki v 1-3 pazdušnih bezgavkah in mikroskopski zasevki v parasternalnih bezgavkah

### pN2:

zasevki v 4-9 istostranskih pazdušnih bezgavkah

**ali**

klinično očitni zasevki v istostranskih parasternalnih bezgavkah ob neprizadetih istostranskih pazdušnih bezgavkah

- **pN2a** zasevki v 4-9 istostranskih pazdušnih bezgavkah
- **pN2b** klinično očitni zasevki v istostranskih parasternalnih bezgavkah

\*\* Kadar klasificiramo bolezen glede na prvo (sentinel) bezgavko, uporabimo oznako sn (Primer: pN0(sn)) TNM

## pN3

zasevki v 10 ali več istostranskih pazdušnih bezgavkah

**ali**

zasevki v istostranskih infraklavikularnih bezgavkah

**ali**

klinično očitni zasevki v istostranskih parasternalnih bezgavkah ob zasevkih v istostranskih pazdušnih bezgavkah

**ali**

zasevki v več kot 3 istostranskih pazdušnih bezgavkah in mikroskopski zasevki v istostranskih parasternalnih bezgavkah

**ali**

zasevki v istostranskih supraklavikularnih bezgavkah

- **pN3a** zasevki v več kot 10 istostranskih pazdušnih bezgavkah ali v istostranskih infraklavikularnih bezgavkah
- **pN3b** klinično očitni zasevki v istostranskih parasternalnih bezgavkah in zasevki v istostranskih pazdušnih bezgavkah  
**ali**  
zasevki v več kot 3 istostranskih pazdušnih bezgavkah in mikroskopski zasevki v istostranskih parasternalnih bezgavkah
- **pN3c** zasevki v istostranskih supraklavikularnih bezgavkah

## ● Oddaljene metastaze (M)

● **MX** oddaljenih metastaz ni mogoče ugotoviti

● **M0** brez oddaljenih metastaz

● **M1** oddaljene metastaze

<b>STADIJ</b>			
<b>O</b>	Tis	N0	M0
<b>I</b>	T1*	N0	M0
<b>II A</b>	T0	N1	M0
	T1*	N1	M0
	T2	N0	M0
<b>II B</b>	T2	N1	M0
	T3	N0	M0
<b>III A</b>	T0	N2	M0
	T1*	N2	M0
	T2	N2	M0
	T3	N1	M0
	T3	N2	M0
<b>III B</b>	T4	N0	M0
	T4	N1	M0
	T4	N2	M0
<b>III C</b>	T (1-4)	N3	M0
<b>IV</b>	T (1-4)	N (1-3)	M1

\*T1 vključno s T1mic

# Redke maligne bolezni dojk

## Mb. Paget

### ● Klinična slika

- Enostransko ekcematoidno prizadeta bradavica in areola, manj pogosto koža. Pogost serozen ali serohemoragičen izcedek iz bradavice. Pogosto sočasen tipen tumor.

### ● Patologija

*večinoma sočasno maligna bolezen*

- neinvazivni rak dojk
- invazivni rak dojk

### ● Diagnostika

- bilateralna mamografija
- biopsija z debelo iglo ali ABTI
- histološka preiskava skarifikata
- citopatološka preiskava izcedka
- zamejitev bolezni (pri invazivnem raku)

### ● Zdravljenje

- brez invazivnega raka
  - kirurgija
    - 1 resekcija centralnega kvadranta
    - 2 mastektomija
  - radioterapija
 

po resekciji centralnega kvadranta
  - sistemsko
 

brez sistemskega zdravljenja ali tamoksifen 5 let
- sočasni invazivni rak
 

zdravljenje glede na stadij bolezni  
(enako kot velja za druge invazivne rake)

## Rak dojk pri moškem

klinična slika, diagnostika in zamejitev bolezni enaki kot pri raku dojk žensk

### ● Zdravljenje

- kirurgija
  - modificirana radikalna mastektomija
  - ablacija in biopsija prve bezgavke (pri N0 klinično in T < 3 cm)
- radioterapija
  - enako kot pri raku dojk pri ženskah
- sistemsko zdravljenje
  - glede na stadij bolezni kot pri raku dojk pri ženskah

## Okultni rak dojk

### ● Klinična slika

klinično prizadete pazdušne bezgavke brez sumljivih kliničnih znamenj v dojkah

### ● Diagnostika

- biopsija z debelo iglo ali ABTI bezgavk
- slikovna diagnostika
  - bilateralna mamografija
  - UZ dojk
  - MRI
- izključitev ostalih rakov, ki bi lahko zasevali v pazdušne bezgavke
  - pljučni rak, maligni melanom, rak prebavil, limfomi

### ● Zdravljenje

- kirurgija
  - izpraznitev pazduhe
- radioterapija
  - obsevanje dojke



- **sistemska**  
enako kot pri bolnicah s prizadetimi pazdušnimi bezgavkami

## Filodni tumorji

### ● Klinična slika

Multinodularen, neboleč tumor. Pogosto hitra rast.

### ● Patologija

Lahko benigni ali maligni. Razpon malignostne stopnje od nizko do visoko maligne

### ● Diagnostika

- bilateralna mamografija
- biopsija z debelo iglo ali ABTI
- zamejitev bolezni (če je malign)

### ● Zdravljenje

- kirurgija  
resekcija tumorja s širokim varnostnim plaščem
- sistemska zdravljenje  
pri malignih filodnih tumorjih po smernicah za zdravljenje sarkomov

## Sarkomi dojk

- **Enako kot maligni filodni tumorji**

# Slikovne metode

## Mamografija

je osnovna diagnostična metoda. Vse ostale metode so dopolnilne. Mamografija naj bo opravljena v skladu z evropskimi smernicami, s kontrolo kakovosti.

### ● Indikacije

- detekcija (glej stran 5)
- netipljive lezije (glej stran 54 in 55)
- tipljive lezije
  - citološko ali histološko potrjen malignom (ne glede na starost bolnice)
  - neuporaben ali negativen izvid biopsije z debelo iglo ali ABTI (po 35. letu starosti)

### ● Tehnika

- osnovni projekciji – poševna (MLO) in navpična (CC)
- dodatne projekcije (za razjasnitev mamografsko vidnih nepravilnosti) ciljana povečava, ciljana kompresija in druge projekcije

*za dodatno slikovno diagnostiko se odloči radiolog*

### ● Mamografski izvid

- podatki o obliki, številu, velikosti in o legi lezij (vključno z oddaljenostjo od prsne bradavice)
- razvrstitev lezij po stopnji sumljivosti – klasifikacija (glej stran 18)

## Ultrazvok ( UZ) je dopolnilna diagnostična metoda

### ● Indikacije

- osnovna diagnostična metoda pri mlajših od 35 let, pri katerih je mamografija običajno nepregledna

- razlikovanje cist od drugih lezij
- identifikacija lezij v mamografsko nepreglednem tkivu za razjasnitev mamografsko vidnih nepravilnosti
- UZ vodena biopsija z debelo iglo ali ABTI
- preoperativni pregled pazdušnih bezgavk pri kandidatih za biopsijo prve bezgavke

### ● Tehnika

za uspešno UZ preiskavo je nujna oprema, katere minimalne zahteve so

- linearna UZ sonda s frekvenco najmanj 7,5 MHz in z velikostjo vidnega polja najmanj 4 cm

### ● UZ izvid

- podatki o številu, velikosti in legi lezij (lega opisana z uro, oddaljenost od prsne bradavice, od kože in pektoralne mišice)
- ocena istostranskih pazdušnih bezgavk
- ocena sumljivosti lezij
- skupna klasifikacija z mnenjem o nadaljnjem postopku (glej stran 18) samo kadar je UZ zadnja preiskovalna metoda

## Magnetna resonanca (MRI)

### ● Indikacije

- ločevanje brazgotin od raka
- predoperativna izključitev morebitnega multifokalnega ali multicentričnega karcinoma v obeh dojkah pri mamografsko gostih dojkah
- origo ignota ob zasevkih v pazdušnih bezgavkah – iščemo origo v dojki
- po rekonstrukciji dojke s silikonskimi vložki (po odstranitvi dojke zaradi raka)

## Duktografija

### ● Indikacije:

- spontan mono- /oligoduktalen izcedek (serozen, moten, rjavozelen)
- krvav izcedek
- citološko sumljiv izcedek

## Klasifikacija

Na podlagi vseh izvidov (vključno s citološko ali histološko diagnozo) radiolog razvršča mamografsko in UZ vidne lezije glede na stopnjo sumljivosti v pet razredov (R1 – 5 za mamografsko in U1 – 5 za ultrazvočno vidne lezije). Uporabljamo modificirano klasifikacijo EUSOME in NHSBSP (dodana je: 0 – mamografsko in/ali UZ nepregledna struktura).

- **R/U1 Normalno ali jasno benigno**
- **R/U2 Verjetno benigno**  
kontrola čez 6 – 12 mesecev
- **R/U3 Neopredeljeno**  
za nadaljnjo diagnostiko
- **R/U4 Sumljivo, velika verjetnost malignoma**  
za operacijo
- **R/U5 Značilen malignom**  
za operacijo

**O nadaljnjih postopkih odloča radiolog po dogovoru s kirurgom, citopatologom in/ali patologom**

# Slikovna diagnostika tipljivih lezij dojk

(glej stran 55)

## Indikacije

- **Pozitiven izvid biopsije z debelo iglo ali ABTI**  
S slikovno diagnostiko ugotavljamo obseg bolezni.
- mamografija je metoda izbora
- UZ dojke in pazduhe, ob klinično N0
- MRI pri mamografsko in UZ nepregledni strukturi dojk
- **Neuporaben ali negativen izvid biopsije z debelo iglo ali ABTI**
  - pred 35. letom starosti  
UZ dojke in pazduhe
  - po 35. letu starosti
  - mamografija
  - UZ dojke in pazduhe, ob mamografsko nepregledni strukturi dojk

**O nadaljnji diagnostično/terapevtski  
obdelavi tipljivih sprememb odloča  
klinik (kirurg) po dogovoru  
z radiologom, citopatologom  
in/ali patologom**

# Slikovna diagnostika netipljivih lezij dojk

## Diagnostični algoritem netipljivih lezij (razen mikrokalcinacij) *(glej stran 56)*

- **Intraoperativno slikanje preparata za oceno radikalnosti kirurške biopsije**
- Označeni preparat (po metodi MAS – glej KIRURGIJA) naj bo položen na petrijevko ali na podlago iz pleksi stekla tako, da je superiorna ploskev zgoraj, medialna na levi in anteriorna spredaj. Pritrjen naj bo tako, da ga za slikanje v drugi projekciji lahko obrnemo za 90 stopinj.
- Preparat slikamo v dveh projekcijah

## Diagnostični algoritem mikrokalcinacij *(glej stran 57)*

- **Slikanje preparata za oceno radikalnosti kirurške biopsije (enako kot pri netipljivih lezijah)**
- **Kadar domnevamo, da nismo odstranili vseh mikrokalcinacij, operirano dojko ponovno slikamo takoj, ko je to mogoče, najpozneje v 6 mesecih**
- **Pooperativni konzilij (kirurg, patolog, citopatolog in radiolog) za povratno informacijo in kakovostno načrtovanje morebitnih dodatnih kirurških posegov**

# Citopatologija

Namen

- Namen aspiracijske biopsije s tanko iglo (ABTI) je brez kirurškega posega odbrati maligne od benignih sprememb dojk. Pri bolnicah z rakom dojk, ki iz različnih razlogov ne bodo operirane, lahko iz vzorca ABTI določimo prognostične faktorje kot so estrogeni receptorji, DNA in HER2. S kombinacijo kliničnega pregleda, mamografije in ABTI lahko dosežemo diagnostično zanesljivost prek 99%.

## Odvzem vzorca z ABTI

**ABTI** je enostaven in uspešen poseg, če je opravljen strokovno neoporečno

### ● Oprema

#### • brizgalka

10 ccm brizgalka in držalo za brizgalko, kar nam omogoča fiksacijo tumorja z dvema prstoma ene roke in aspiracijo z drugo roko

#### • igla

#### • tumorji blizu površine

punktiramo s tanko iglo s premerom 0,6-0,7 mm in dolžine 3 cm

#### • globoko ležeči tumorji ali tumorji v veliki dojki

punktiramo s tanko iglo s premerom 0,8 mm in dolžine 4-5 cm

#### • fiksativ

#### • delaunayjev\* fiksativ je najprimernejši

50 % etanola, 50 % acetona in 0,5 ml trikloroacetne kisline na en liter mešanice

#### • celični medij (priprava vzorcev za dodatne metode)

#### • ostalo

- tamponi, razkužilo, levkoplasti, epruveta, čista objektna stekelca in kiveta za fiksativ

### ● Način vodenja ABTI

#### • slepo vodena ABTI

#### • tipni tumorji

priporočljiv dostop do mikroskopa za takojšnjo oceno ustreznosti odvzetega materiala

\* samo za preparate, obarvane po Papanicolaou

- rentgensko ali ultrazvočno vodena ABTI
- netipni ali slabo tipni tumorji
- tipni tumorji po neuspešni slepo vodeni ABTI

## ● Postopek ABTI

- tumor

Tumor otipamo, izberemo najprimernejše mesto, površino kože očistimo, z eno roko fiksiramo tumor in z drugo vanj uvedemo iglo. Ko je igla v tumorju, s potegom bata brizgalka ustvarimo v njej podtlak. Poteg bata ne sme biti sunkovit. Z iglo nekajkrat potegnemo po vbodnem kanalu, nato smer igle spremenimo. V brizgalki ves čas vzdržujemo podtlak. Preden potegnemo iglo iz tumorja, bat v brizgalki previdno spustimo. Vsebinsko igle izbrizgamo na čisto in označeno objektno stekelce. Naredimo enakomeren, tanek razmaz z drugim objektnim stekelcem, tako da stekelce ploskoma položimo na vzorec in ga z enim potegom enakomerno razmažemo. Praviloma naredimo dva razmaza, preostali vzorec pa speremo v spiralno tekočino za morebitne druge preiskave. Če smo naredili dva razmaza, enega fiksiramo suho na zraku, drugega pa mokro v Delaunayjevem fiksativu. Preparate moramo zavarovati pred prahom in drugimi vplivi okolja.

- cista

Če pri punkciji dobimo tekočo vsebino ciste, poizkušamo cisto izprazniti. Vsebinsko shranimo v brizgalki, jo centrifugiramo in iz sedimenta naredimo dva razmaza. Enega fiksiramo na zraku, drugega pa mokro v Delaunayjevem fiksativu. Vsebinsko ciste lahko pošljemo v preiskavo v dobro zaprti epruveti. Če po izpraznitvi ciste še tipamo zatrdlino, ABTI ponovimo in naredimo nov razmaz na posebnem stekelcu.

- izcedek

Bradavice pred odvzemom ne smemo čistiti. Kadar je izcedek neznoten, ga skušamo pobrati s pritiskom objektnega stekelca na bradavico. Pri kapljičastem izcedku ujamemo nekaj kapljic na objektno stekelce in z drugim naredimo enakomeren razmaz. En razmaz fiksiramo suho, drug v Delaunayjevem fiksativu. Razmaze hranimo na zraku pri sobni temperaturi, zavarovane pred prahom in drugimi vplivi iz okolja.



## Spremni dokument

- **Vsak vzorec mora spremljati napotnica s splošnimi podatki o bolniku, z anamnestičnimi podatki in s podatki o lokalnem statusu**

## Osebj

### ● **ABTI izvaja**

- citopatolog

ABTI so se izučili v okviru specializacije iz citopatologije

- klinik

izjemoma, če je posebej izučen za ABTI in če poseg izvajajo vsakodnevno

### ● **Citopatološko diagnostiko izvaja**

- citopatolog

Citopatološko diagnostiko lahko izvaja patolog, ki je v okviru specializacije opravil program citopatologije in v okviru zaključnega izpita iz patologije opravljal tudi izpit iz citopatologije. Letno naj pregleda vsaj 500 ABTI različnih sprememb dojk.

## Diagnostične kategorije citopatološkega izvida

### ● **C1 Neuporabno – material ni diagnostičen**

- v vzorcu so maloštevilne duktalne celice benignega videza, vendar jih je premalo za diagnozo
- v vzorcu so degenerirane ali mehanično poškodovane celice
- v vzorcu je koagulirana kri ali fragmenti maščevja ali nerazpoznaven drobir

**indicirana je ponovna ABTI**

## ● C2 Negativno

pri ugotovljenih benignih procesih in tumorjih; če je mogoče, postavimo specifično diagnozo, kot so npr.: fibroadenom, benigna cistična displazija, maščobna nekroza, papilom, laktacijske spremembe, subareolarni absces, mastitis ali samo benigne spremembe brez nadaljnje opredelitve

## ● C3 Negativno z atipijo epitelija

atipija epitelija premalo izražena za suspekten izvid  
**indicirana nadaljnja diagnostika (mamografija, UZ),  
 morebitna ponovna ABTI ali kirurška biopsija**

## ● C4 Suspektno za rak dojk

*v dveh primerih*

- v vzorcu so maloštevilne, najverjetneje maligne celice; dokončna diagnoza ni mogoča, ker v vzorcu ni dovolj materiala.

**indicirana ponovna ABTI**

- v vzorcu so številne skupine celic, vendar so znaki malignosti slabo izraženi

**ponovna ABTI ni indicirana, ker dokončna diagnoza ni mogoča**

## ● C5 Rak dojk

diagnoza zanesljiva, v vzorcu so številne maligne celice

# Histopatologija

opisana so priporočila za delo patologa, ki omogočajo unimorfno patoloških izvidov

## Makroskopski pregled vzorca

### ● Opis vrste vzorca

mastektomija, kvadrantektomija, tumorektomija, incizijska biopsija, ekscizijska biopsija, ekscizijska biopsija z markacijo (z žico ali izotopom), reekscizija in biopsija z debelo iglo

### ● Podatek o tem, kakšen vzorec je bil sprejet v laboratorij

fiksiran/nefiksiran, vrsta uporabljenega fiksativa, intakten/prerezan, orientiran/neorientiran, rentgenska slika priložena da/ne

### ● Določitev teže in velikosti vzorca

- teža v gramih
- velikost vzorca merimo v treh dimenzijah

### ● Označitev ekscizijskih oz. resekcijskih ploskev

- vzorec barvamo s tušem (lahko v različnih barvah)  
**ocena zajetosti robov je možna le, če vzorec pred barvanjem ni prerezan**

### ● Opis tumorja

- velikost
- določita se vsaj največji dimenziji
- pri manjših tumorjih (T1) in pri nekaterih makroskopsko nejasnih tumorjih (npr. invazivnem lobularnem karcinomu) se določi tudi mikroskopska velikost, izmerjena na obarvanem preparatu/ih; makroskopsko velikost vedno kontroliramo z mikroskopsko.
- pri tumorjih z invazivno in in situ komponento je za določitev stadija pomembna le velikost invazivne komponente
- če sta v vzorcu dva tumorja, izmerimo vsakega posebej
- opis konsistence in barve tumorja
- opis robov tumorja  
infiltrativni (zvezdasti)/ekspanzivni (cirkumskriptni)

- makroskopska oddaljenost od najbližjih kirurških robov
- podatek o morebitnem odvzemu svežih vzorcev iz tumorja (npr. za tumorsko banko, za biokemične preiskave)
- tkiva za dodatne preiskave ne odvezamemo
  - pri tumorjih manjših od 1 cm
  - pri tumorjih, ki so makroskopsko sumljivi za DCIS
  - pri tumorjih, ki so bili prej diagnosticirani kot DCIS

## ● Skica vzorca

- priporočena, ni obvezna

## ● Vzorčenje

število rezov je odvisno od velikosti vzorca, od narave patološkega procesa, od ocenjevanja ekscizijskih robov itd.

### • mastektomija

- reprezentativni rezi iz tumorja (ali celoten tumor, če je  $T \leq 2$  cm)
- reprezentativni rezi iz vseh štirih kvadrantov in centralnega parenhima
- koža nad tumorjem
- rezi iz vseh morebitnih drugih makroskopskih sprememb
- mamila
- bezgavke (glej spodaj)

### • kvadrantektomija, tumorektomija

- vklopimo vzorce iz tumorja
- okolno tkivo
- označeni resekcijski robovi  
(*najbližjega/najbližje, lahko tudi bolj oddaljene*)

### • netipne

vklopi naj se celoten vzorec do 3 cm velikosti, pri večjih vzorcih pa makroskopsko očiten parenhim in najbližji robovi

## ● Intraoperacijski pregled tkiva

- makroskopski pregled robov
- zmrzli rez načelno nikoli, razen pri nediagnosticiranih sumljivih tumorjih

- zmrzlega reza ne delamo pri tumorjih manjših od 1 cm in pri netipnih lezijah

## ● **Bezgavke**

- **priprava bezgavk za pregled**
  - makroskopsko nespremenjene bezgavke  
v celoti vklopimo za histološki pregled
  - makroskopsko očitno metastatične bezgavke  
zadostujejo reprezentativni rezi
  - priprava glede na velikost bezgavke
    - 1 bezgavke  $\leq 5$  mm vklopimo intaktne
    - 2 večje prerežemo na dvoje ali troje zaradi boljše fiksacije; dele bezgavk vklopimo v celoti
  - vklopljene bezgavke označimo po ravneh; apikalno/e posebej
  - za rutinski pregled metastaz v bezgavkah zadostuje ena histološka rezina
- **patološki izvid obsega**
  - število bezgavk
  - število metastatskih bezgavk
  - velikost največje metastaze
  - preraščanje kapsule; da/ne
- **pregled prve bezgavke (sentinel node)**
  - priprava bezgavke
    - 1 bezgavko  $\leq 5$  mm vklopimo v celoti
    - 2 bezgavko 5-10 mm, razpolovimo
      - 1 bezgavke, večje od 1 cm, narežemo na 0,5 cm debele rezine
  - odtis (imprint) za intraoperativno oceno zasevkov v bezgavki
  - bezgavko vklopimo (pomembna orientacija)

- patološki pregled prve bezgavke  
bezgavko režemo na 250 mikronov debele rezine; parni rezi
  - 1 prvi nivo barvamo HE
  - 2 če je prvi nivo brez metastaz, ga barvamo IHC
  - 3 druge nivoje barvamo HE in IHC
- intraoperativni pregled prve bezgavke (sentinel node)
  - makroskopsko
  - imprint citologija

## Histološki pregled vzorca

### ● Tumor

določitev histološkega tipa karcinoma (klasifikacija WHO 2002)

#### ● neinvazivni karcinomi

- histološki tip
  - 1 neinvazivni duktalni karcinom (DCIS)
  - 2 neinvazivni lobularni karcinom (LCIS)
- arhitekturni vzorec (ni obvezen)  
komedo, kribriformen, papilaren, mikropapilaren, soliden, nekroze da/ne
- določitev malignostne stopnje (po European Breast Screening Group)  
določamo stopnje: nizek, srednji in visok nuklearni gradus
- DCIS z mikroinvazijo (<1mm, lahko več fokusov)

#### ● invazivni karcinomi

- tip
- določitev malignostne stopnje (nottinghamska modifikacija Scarff-Richardson-Bloomovega sistema; stopnjo malignosti določamo za vse vrste, razen za medularni karcinom)  
določamo stopnje od 1 do 3
- velikost (največja dimenzija)
- navzočnost DCIS naj bo zabeležena v izvidu
  - 1 obsežna, če zavzema več kot 25 % glavne tumorske mase in če zajema okolni parenhim

- 2 obsežen DCIS z manjšo invazivno komponento (izrazito manjšinska komponenta celotnega tumorja) posebej označimo kot DCIS z minimalno (manjšo itd.) invazivno komponento

- **mikrokalcifikacije**

- pri mikroskopskem pregledu mikrokalcifikacij določamo

- 1 lego (v epitelijskih strukturah, v stromi)
- 2 tip (amorfne, psamomske, granularne)

- če mikrokalcifikacij ne najdemo na prvih rezinah

- 1 globlji rezi ali radiografija parafinskih blokov
- 2 pregled vzorca v polarizirani svetlobi (za dokaz kristalov kalcijevega oksalata, ki se ne obarvajo v HE preparatih)

- **ocena kirurških robov**

- debelina varnostnega plašča (v mm)

posebej navedemo, če je rob zelo blizu v območju velike povečave mikroskopa (400x)

- navedba roba (robov), ki je zajet s tumorjem

- **opis angio- in limfangioinvazije**

- brez ločevanja mezigovnic od krvnih žil
- morebitna dermalna limfangioinvazija (pri vnetnem karcinomu)

- **tkivo zunaj tumorja (morebitne spremembe)**

fibrocistične spremembe proliferativne/neproliferativne, papilomi, atipična duktalna hiperplazija, spremembe po prejšnji biopsiji itd.

- **določanje hormonskih receptorjev**

- imunohistokemijsko ocenimo odstotek pozitivnih celic  
Spodnja vrednost pozitivne reakcije je 10 % pozitivnih celic (jeder). Vsak test vključuje kontrolo.

- **določanje c-erb-B2 (membranska reakcija v invazivni komponenti)**

- imunohistokemijsko ocenimo odstotek pozitivnih celic

določamo 4 stopnje:

negativno (0), negativno 1+, pozitivno 2+ in močno pozitivno 3+; pri 2+ pozitivnih tumorjih uporabimo metodo FISH za določanje pomnožitve gena Her-2

- določanje UPA, PAI-1 in PAI-2  
določamo biokemično
- **Bezgavke**
- število metastatičnih bezgavk
- velikost metastaz
  - makrometastaze (> 2mm)
  - mikrometastaze (<= 2 mm)
    - 1 določene rutinsko
    - 2 določene imunohistokemično
    - 3 posamezne citokeratin pozitivne celice ali manjše skupke takšnih celic, ki ne merijo več kot 0,2 mm (ITC – isolated tumor cells) opišemo posebej

## Netipne lezije dojk

Patološki pregled netipnih lezij dojk je načelno enak kot pri tipnih tumorjih. Našteti so postopki, značilni za pregled netipnih lezij dojk.

- **Sprejem vzorca**
  - svež vzorec mora biti takoj poslan na Oddelek za patologijo (rentgenski posnetek mora biti priložen)
- **Fiksacija**
  - majhni vzorci  
fiksiramo v celoti
  - veliki vzorci  
pred fiksacijo jih narežemo na debelejšje rezine in orientirane fiksiramo (vsako posebej)
- **Makroskopski pregled vzorca**
  - vzorec narežemo na serijske rezine do debeline 4 mm
  - odkrivanje tipnih lezij (pomagamo si tudi s palpacijo)
  - vzorčenje: delno ali popolno
- **Zmrzli rez**
  - pri netipnih lezijah zmrzlega reza načelno ne uporabljamo



## ● Postopki v primeru neskladja med mamografskimi in histološkimi spremembami

- ponovna radiološka preiskava tkiva, ki ga doslej še nismo vklopili v parafin
- slikanje parafinskih blokov
- preostalo tkivo vzorca, ki še ni bilo vklopljeno v parafin, shranimo do konca preiskave
- konzultacija patologa z radiologi

## Histološka opredelitev po diagnostičnih kategorijah za biopsije z debelo iglo

- **B1 normalno tkivo dojke/neadekvaten vzorec**
- **B2 benigno**
- **B3 lezija nejasnega biološkega potenciala**  
(atipične epitelijske proliferacije, papilarne lezije, sklerozna lezije, filodni tumorji)
- **B4 lezija sumljiva za malignom**
- **B5 maligna lezija**
  - in situ karcinom
  - invazivni karcinom

## Tumorje vedno opredelimo po pTNM sistemu (UICC)

# Zamejitev bolezni

Namen

- določimo obseg bolezni (stadij) za izbiro zdravljenja in napoved poteka bolezni

## Indikacije

- ob diagnozi
- ob lokalni ali sistemski ponovitvi bolezni

## Osnovne preiskave pri stadijih I in II\*

### ● Slikovne

- bilateralna mamografija
- RTG pc

### ● Preiskave krvi

- hemogram
- biokemične preiskave  
kalcij, alkalna fosfataza, gama GT, SGOT, SGTP, bilirubin
- imunološke preiskave  
CA 15-3

## Osnovne preiskave pri stadijih III in IV

- Vse preiskave kot pri stadijih I in II
- UZ trebuha
- Scintigrafija skeleta

## Dodatne preiskave

- Če so upravičene z izvidi osnovnih preiskav
- Če so upravičene s kliničnimi znaki

\* scintigrafija skeleta in UZ trebuha obvezna tudi pri kliničnem stadiju I in II če: T3, pN>=4 pozitivne bezgavke, patološki krvni izvidi, bolečine v skeletu

# Kirurgija raka dojk

## Namen

- dokončna histopatološka diagnoza bolezni dojk
- potrditev raka pri sumljivih tumorjih
- dokončna razpoznavne neinvazivnega ali invazivnega raka dojk
- spoznave prognostičnih znakov
- lokalni nadzor nad boleznijo ob najmanjši možni nakazi bolnice

## Ekscizijska biopsija tipnega tumorja

### ● Indikacije

- tipen tumor za določitev histopatološke diagnoze
- citološko potrjen rak za določitev invazije

### ● Tehnika

izrez tumorja v celem z varnostnim plaščem

## Ekscizija prizadetega voda in lobusa dojke

### ● Indikacije

- dolgotrajen monoduktalen izcedek

### ● Tehnika

- vbrizg metilenskega modrila v prizadeti vod
- periareolarni rez
- ekscizija modroobarvanega voda in lobusa

## Ekscizijsko biopsijo netipnih lezij dojk

### ● Indikacije

- mamografsko in/ali ultrazvočno sumljiva lezija dojke, ki je brez kirurškega posega ni mogoče histološko opredeliti
- citološko ali histološko potrjen netipljivi rak dojk

## ● Tehnika

resekcija zaznamovanega dela dojke (lokalizacija)

### ● z žico

- rentgenolog vstavi pod rentgensko ali ultrazvočno kontrolo žico v netipljivo lezijo
  - mamografska kontrola lege žice  
če je vrh žice več kot 1 cm oddaljen od lezije, je potrebno markacijo ponoviti
  - kirurg odstrani markirani del dojke in ga označi s kovinskimi sponkami po vrstnem redu MAS
- 1 M - medialno- ena sponka
  - 2 A - anteriorno- dve sponki
  - 3 S - superiorno- tri sponke
  - 4 rentgenološka potrditev ustreznosti kirurškega preparata

### ● z radioizotopom (ROLL)

- rentgenolog pod rentgensko ali ultrazvočno kontrolo vbrizga v netipno lezijo
- 1 humani serumski albumin (velikost koloida 10 – 150 $\mu$ m), označen s približno 3,7 MBq  $^{99m}\text{Tc}$  v fiziološki raztopini (volumen 0,1 ml)
  - 2 0,1 ml rentgenskega kontrasta za kontrolo
- mamografska in scintigrafska kontrola lege izotopa
  - kirurg odstrani z izotopom markirani del dojke s pomočjo sonde in ga označi s kovinskimi sponkami po vrstnem redu MAS  
rentgenološka potrditev ustreznosti kirurškega preparata

## Resekcija dojke

### ● Indikacije

- ugodno razmerje med velikostjo tumorja in velikostjo dojke za zadovoljiv pooperacijski videz
- unicentričnost (lahko multifokalnost) bolezni
- ugodna lega tumorja v dojki
- soglasje bolnice za pooperacijsko radioterapijo

## ● Tehnika

- rez nad tipnim tumorjem, izrez tumorja z ustreznim varnostnim plaščem (>10 mm)
- dodaten izrez tkiv glede na lego tumorja
  - kadar tumor leži blizu kože, dodan izrez kože nad tumorjem
  - kadar tumor leži blizu pektoralne ovojnice, izrez pektoralne ovojnice pod tumorjem
- orientacija preparata
  - zgoraj – kratka ligatura
  - spredaj – dolga ligatura
- intraoperativna ocena patomorfologa radikalnosti resekcije  
(glej stran 26)

## Mastektomija\*

### ● Indikacije

- neugodno razmerje med velikostjo tumorja in velikostjo dojke
- multicentričnost (ne multifokalnost) bolezni
- difuzna rast tumorja
- nosečnost
- nesoglasje bolnice s pooperacijsko radioterapijo

### ● Tehnika

- prečni vretenasti rez kože, oddaljen vsaj 3 cm od tumorja
- odstranitev dojke z ovojnicjo
- odstranitev povrhnje ovojnice velike prsne mišice
- odstranitev pazdušnega maščevja glede na prizadetost bezgavk
- bezgavke niso očitno prizadete  
odstranitev do medialnega roba male prsne mišice (prva in druga veriga bezgavk)
- bezgavke očitno prizadete  
odstranitev do kostoklavikularne vezi (tretja veriga bezgavk)

\* Bolnica mora biti seznanjena z možnostjo takojšnje ali odložene rekonstrukcije.

- zaznamovanje preparata
- šiv na 12. uri na robu areole
- ligatura ob predel ob lateralnem robu male prsne mišice
- šiv vrh preparata ob kostoklavikularni vezi

## Izpraznitev pazduhe

### ● Indikacije

- klinično zasevek v pazdušne bezgavke
- citološko potrjen zasevek v pazdušne bezgavke
- invazijski karcinom T> 3cm
- multifokalni ali multicentrični karcinom
- zasevek v odstranjeni prvi pazdušni bezgavki\*\* (sentinel node)

### ● Tehnika

- natančna preparacija kože poraščenega dela pazduhe
- odstranitev interpektoralnega maščevja
- odstranitev pazdušnega maščevja glede na prizadetost bezgavk
- bezgavke niso očitno prizadete odstranitev do medialnega roba male prsne mišice (prva in druga veriga bezgavk)
- bezgavke očitno prizadete odstranitev do kostoklavikularne vezi (tretja veriga bezgavk)
- zaznamovanje vrha preparata

## Biopsija prve bezgavke (sentinel node)

### ● Indikacije

- monofokalni invazivni rak, T<3 cm, klinično neprizadete pazdušne bezgavke\*\*\*
- neinvazivni rak, če je indicirana ablacija
- profilaktična mastektomija pri visoki ogroženosti za rak dojk

\*\* Pomen mikrometastaze v prvi bezgavki za disekcijo pazdušnih bezgavk ni določen, zato je odločitev individualna

\*\*\*Razen če so zasevki v bezgavke potrjeni z ultrazvočno vodeno ABTI

## ● Tehnika

- največ 24 ur pred operacijo kirurg vbrizga peritumorsko (na dveh mestih) 0,2 ml nanokoloida (velikost koloida do 100 nm), označenega s približno 60 MBq Tc<sup>99m</sup>, v fiziološki raztopini.

Pri netipnem karcinomu vbrizgamo pod kontrolo rentgena ali ultrazvoka v lezijo 0,1 do 0,2 ml nanokoloida označenega z 40 – 60 MBq Tc<sup>99m</sup>, v fiziološki raztopini.

- dinamična limfoscintigrafija takoj
- statična limfoscintigrafija
  - po 30. minutah
  - kasni statični posnetki po najmanj dveh urah označitev na gama kameri vidno radioaktivno bezgavko (ali več bezgavk) na kožo
- 3-5 minut pred operacijo kirurg vbrizga 1 ml modrila (Patent blue) peritumorsko (na dveh mestih), nato masaža mesta vbrizga
- kirurška odstranitev modre in/ali radioaktivne bezgavke (lahko jih je več), ki prva drenira limfo iz tumorja
- Bezgavke so lahko v pazduhi in/ali ob arteriji mamariji interni).
- Poseg opravimo s pomočjo intraoperativnega gama detektorja – sonde.
- intraoperativna ocena zasevkov v bezgavkah z imprint citologijo

# Sistemsko zdravljenje raka dojk

## Sistemsko zdravljenje raka dojk delimo na

- hormonsko terapijo (HT)
- kemoterapijo (KT) – zdravljenje s citotoksičnimi zdravili
- zdravljenje z biološkimi zdravili

## Hormonsko zdravljenje

učinkovitost hormonskega zdravljenja je odvisna od hormonske odvisnosti tumorja, katere merilo je navzočnost hormonskih receptorjev (HR) v tumorju

### ● Hormonsko odvisni tumorji dojk so

- tumorji pri katerih je vsaj 10 % imunohistokemično pozitivno obarvanih tumorskih celic za estrogenske (ER) in/ali za progesteronske receptorje (PR) (po zadnjih podatkih so potencialno hormonsko odvisni tudi tumorji, v katerih je pozitivno obarvanih celic le 1 %)

### ● Indikacije za zdravljenje s HT

- s HT zdravimo hormonsko odvisne tumorje

### ● Vrste hormonskega zdravljenja

- zavora delovanja jajčnikov
  - kirurška ablacija jajčnikov
  - obsevanje jajčnikov
  - medikamentozno z LHRH agonisti povzročena reverzibilna kastracija
- indikacije za LHRH
  - 1 običajno v kombinaciji z drugimi hormonskimi zdravili npr. tamoksifenom
  - 2 adjuvantno zdravljenje – predmenopavzne bolnice (izjemoma)
  - 3 metastatski rak – predmenopavzne bolnice

### ● tamoksifen (20 mg/dan)

- indikacije za zdravljenje s tamoksifenom
  - 1 adjuvantno zdravljenje – predmenopavzne in pomenopavzne bolnice
  - 2 metastatski rak – predmenopavzne in pomenopavzne bolnice (hormonska terapija prvega ali drugega reda)



- **inhibitorji aromataze**

- vrste inhibitorjev aromataz
- nesteroidni
- anastrozol
- letrozol
- drugi
- steroidni  
eksamestan
- indikacije
- metastaski rak dojk  
pomenopavzne bolnice kot hormonska terapija 1. ali 2. reda
- adjuvantno zdravljenje  
z nesteroidnimi inhibitorji aromataze pri pomenopavznih bolnicah,  
če je tamoksifen kontraindiciran

- **progestini**

- vrste progestinov
- megestrol acetat
- medroksiprogesteron acetat
- indikacije
- metastaski rak dojk kot hormonska terapija 2. ali 3. reda

## Zdravljenje s citostatiki

Rak dojk je občutljiv na zdravljenje s številnimi citostatiki. Največkrat zdravimo s kombinacijo citostatikov, ki so se v kliničnih raziskavah izkazale kot najbolj učinkovite; nekatere citostatike uporabljamo v monoterapiji.

- **Vrste citostatikov**

- **antraciklini**  
doksorubicin, epidoksorubicin, liposomalni doksorubicin, mitoksantron
- **taksani**  
docetaksel, paklitaksel

- drugi

ciklofosamid, metotreksat, 5-flurouracil, kapecitabin, etopozid, mitomicin C, vinblastin, cisplatin, gemcitabin in drugi

- **Izbira sistemskega zdravljenja**

*odvisna od*

- stadija bolezni
- starosti, stanja zmogljivosti, spremljajočih bolezni, bioloških lastnosti primarnega tumorja; pri metastatskem raku tudi od mesta metastaz

- **Indikacije**

- adjuvantno zdravljenje-predmenopavzne in pomenopavzne bolnice
- metastatski rak dojk

## Biolška zdravila

- **Vrsta bioloških zdravil**

- monoklonsko protitelo trastuzumab

- **Indikacije**

- metastatski rak dojke s pozitivnim HER2 (imunohistokemično 3+ ali FISH +)

- **Uporaba**

- v kombinaciji s taksani in drugimi nekardiotoksičnimi citostatiki
- v monoterapiji

# Algoritmi sistemskega zdravljenja raka dojk

## Sistemsko zdravljenje uporabljamo kot

1. dopolnilno (adjuvantno) zdravljenje
2. predoperativno (neoadjuvantno) zdravljenje
3. zdravljenje metastatskega raka dojk

## Dopolnilno (adjuvantno) sistemsko zdravljenje

- **Napovedni dejavniki poteka bolezni in odgovora na zdravljenje, ki jih upoštevamo pri izbiri dopolnilnega sistemskega zdravljenja**
- starost bolnice, velikost tumorja, histološki tip tumorja, stopnja malignosti, prizadetost pazdušnih bezgavk, navzočnost estrogenskih in progesteronskih receptorjev v tumorju, delež celic v S - fazi, navzočnost c-erb-B2 v tumorju in vrednost serinskih proteaz (uPA in PAI 1) v tumorju
- razdelitev bolnic po ogroženosti

### Ogroženost

<b>nizka</b>	ER+ in/ali PR+ in pT < 2 cm in G I in starost > 35 let in N0*
<b>visoka</b>	vse bolnice, ki ne ustrazajo zgornjim kriterijem, so visoko ogrožene

## ● Hormonsko zdravljenje

- **tamoksifen**  
S tamoksifenom zdravimo vse bolnice s hormonsko odvisnimi tumorji, ne glede na starost, menopavzno stanje, prizadetost pazdušnih bezgavk, velikost in histološki tip tumorja in morebitno predhodno dopolnilno kemoterapijo. Priporočeno je 5 – letno zdravljenje z dnevnim odmerkom 20 mg. Bolnic s hormonsko neodvisnimi tumorji s tamoksifenom ne zdravimo.
- **anastrozol**  
Z anastrozom zdravimo le pomenopavzne bolnice s hormonsko odvisnim rakom, če je zdravljenje s tamoksifenom kontraindicirano.
- **ovarijska supresija/ablacija**  
Pri predmenopavznih bolnicah lahko k tamoksifenu dodamo ovarijsko supresijo/ablacijo.

\* Pazdušne bezgavke brez zasevkov

## ● Citostatsko zdravljenje

### ● polikemoterapija z antraciklini

Priporočeno zdravljenje za večino bolnic. Uporabljamo lahko kemoterapevtske sheme (FEC, FEC100, FAC, EC, AC ...)

### ● CMF

(1. in 8. dan ali klasični CMF) je alternativa za bolnice, pri katerih je verjetnost kardiotoksičnosti visoka ali antracikline odklonijo zaradi alopecije.

### ● taksani

S taksani zdravimo izjemoma. Razmislek o dopolnilnem zdravljenju s taksani je smiselen pri bolnicah z veliko ogroženostjo za ponovitev bolezni in hormonsko neodvisnimi tumorji.

## ● Izbira dopolnilnega sistemskega zdravljenja pri operabilnem raku dojk (stadij I in II)

Ogroženost	<i>Hormonsko odvisni rak</i>		<i>Hormonsko neodvisni rak</i>	
	predmenopavzne	pomenopavzne	predmenopavzne	pomenopavzne
N 0 (nizka)	<b>TAM</b> ali nič	<b>TAM</b> ali nič	–	–
N 0 (visoka)	<ul style="list-style-type: none"> <li>• <b>KT→TAM(± LHRH)</b></li> <li>• <b>LHRH+TAM (± KT)</b></li> <li>• <b>TAM (± LHRH)</b></li> </ul>	<ul style="list-style-type: none"> <li>• <b>KT→ TAM</b></li> <li>• <b>TAM</b></li> </ul>	<b>KT</b>	<b>KT</b>
N+	<ul style="list-style-type: none"> <li>• <b>KT→TAM (± LHRH)</b></li> </ul> ali <ul style="list-style-type: none"> <li>• <b>LHRH+TAM* (± KT)</b></li> </ul>	<ul style="list-style-type: none"> <li>• <b>KT → TAM</b></li> </ul>	<b>KT</b>	<b>KT</b>

### ● z dopolnilno kemoterapijo ne zdravimo (odločitev je vedno individualna)

- bolnic, starejših od 35 let in tumorjem, manjšim od 1 cm in neprizadetimi pazdušnimi bezgavkami in bolnic s histološko ugodnejšimi tumorji (mucinozni, tubularni karcinom)
- nekaterih bolnic, starejših od 70 let in/ali spremljajočimi boleznimi

\* Izjemoma, po skrbnem pretehtanju ostalih napovednih dejavnikov, če je KT kontraindicirana ali jo bolnica odkloni

## Predoperativna (neoadjuvantna) sistemska terapija

### ● Indikacije

- **stadij II** (T2 N1 ali T3 N0) – v primeru, da želijo bolnice ohraniti dojko
- **stadij III A**
- **stadij IIIB**

### ● Diagnostični postopek

- obvezna histološka biopsija tumorja za določitev napovednih dejavnikov poteka bolezni in odgovora na zdravljenje

### ● Izbira zdravljenja

- **s sistemske kemoterapijo**  
s kombinacijo, ki vključuje antracikline (FAC, FEC, FEC100, AC, EC...); CMF v primeru kontraindikacij
- **s hormonsko terapijo (izjemoma)**  
stadij III A in III B pri starejših bolnicah s kontraindikacijami za kemoterapijo in hormonsko odvisnim rakom

## Sistemske zdravljenje metastatske bolezni

Metastatski rak dojke je neozdravljiv. Namen sistemskega zdravljenja metastatske bolezni je zmanjšati simptome bolezni, izboljšati kvaliteto življenja in podaljšati preživetje.

### ● Izbira sistemskega zdravljenja

odvisna od hitrosti poteka bolezni, razširjenosti bolezni, simptomov bolezni, stanja zmogljivosti bolnice, starosti bolnice in predhodnega sistemskega zdravljenja

- **indikacije za citostatsko zdravljenje**  
kratko obdobje od primarnega zdravljenja do ponovitve bolezni, hormonsko neodvisen tumor, več metastatskih lokalizacij, prizadetost visceralnih organov
- **Indikacije za hormonsko zdravljenje**  
metastaze v mehkih tkivih in/ali kosteh ob hormonsko odvisnem tumorju

## ● Hormonsko zdravljenje bolnic z metastatskim rakom dojk

<i>Red terapije</i>	<i>Predmenopavzne bolnice</i>	<i>Pomenopavzne bolnice</i>
Prvi red HT	<b>antiestrogeni + ovarijska ablacija</b>	<b>inhibitorji aromataze ali antiestrogeni</b>
Drugi red HT	<b>ovarijska ablacija po antiestrogenih</b>	<b>antiestrogeni ali inhibitorji aromataze</b>
Tretji red HT	<b>progestini</b>	<b>progestini</b>

## ● Citostatsko zdravljenje bolnic z metastatskim rakom dojk

Izbira citostatskega zdravljenja je za vsako bolnico individualna, odvisna od predhodnega dopolnilnega citostatskega zdravljenja, stanja zmogljivosti bolnice, obsega bolezni, prizadetosti visceralnih organov.

### ● kemoterapija prvega reda

antraciklini (če njihova doza ni izpolnjena in ne gre za rezistenco na antracikline) ali CMF

### ● kemoterapija drugega reda

taksani (zdravilo izbora po antraciklinih)

### ● kemoterapija tretjega reda

kapecitabin, etopozid, kombinacija cisplatina in 5-FU

## ● Biološka zdravila

monoklonalno protitelo trastuzumab

### ● indikacije

metastatski rak dojk ob pozitivnih HER2 (imunohistokemično 3+ ali FISH +)

### ● način uporabe

v kombinaciji s taksani, drugimi nekardiotoksičnimi citostatiki ali v monoterapiji

## ● **Bisfosfonati**

### ● **indikacije**

pretežno osteolitične metastazame v kosteh in/ali hiperkalcemija

### ● **način uporabe**

ob kemoterapiji ali HT

### ● **vrsta bisfosfonata**

- parenteralno pamiodronat enkrat mesečno v odmerkih 60-90 mg
- Per oralno klodronat pri zelo izbranih bolnicah, kjer gre za počasno rast tumorja, majhen obseg metastaz, dobro splošno stanje in so brez hiperkalcemije.

## ● **Trajanje posameznega reda sistemskega zdravljenja**

### ● **sistemska kemoterapija**

- do napredovanja bolezni
- ob delni remisiji, dokler se tumor zmanjšuje
- ob stagnaciji bolezni šest ciklov
- pri popolni remisiji dodamo še dva ciklusa kemoterapije

### ● **hormonska terapija**

do napredovanja bolezni

### ● **trastuzumab**

do napredovanja bolezni

### ● **bisfosfonati**

do izčrpanega specifičnega zdravljenja in izrazitega poslabšanja stanja zmogljivosti (PS nad 2)

# Obsevanje raka dojk

Namen

- **po operaciji** – uničenje morebitnih preostalih malignih celic v dojki oz. mamarni regiji in s tem preprečitev lokalne ponovitve bolezni
- pri **inoperabilnem raku** – zmanjšanje oz. popolno uničenje tumorske mase v dojki in/ali regionalnih bezgavkah

## Neinvazivni rak

### ● Indikacije

- načelno obsevamo vse bolnice po resekciji dojke\*

### ● Obsevano področje:

- dojka

### ● Doza

- cela dojka

*ekvivalent 48 – 50 Gy (običajno 2 Gy dnevno, 5 dni v tednu)*

- ležišče tumorja\*\*

*običajno ekvivalent 10 – 16 Gy (doza je odvisna od debeline varnostnega plašča)*

## Invazivni rak – operabilni (stadij I in II)

### ● Po resekciji dojke

- indikacije  
vse bolnice\*\*\*

\* Ne obsevamo, če je T < 1 cm in varnostni plašč enak ali večji 1 cm. Pri odločitvi upoštevamo tudi stopnjo malignosti, arhitekturni tip tumorja in starost bolnice.

\*\* Ležišča tumorja ne obsevamo, če je bolnica starejša od 60 let in je bil tumor radikalno odstranjen.

\*\*\* Obsevanje lahko opustimo pri bolnicah starejših od 70 let če: varnostni plašč širši od 1 cm, tumor manjši od 3 cm, malignostna stopnja I do II, hormonsko odvisen.



- **obsevano področje**

- dojka
- ležišče tumorja
- SCL kotanja  
*samo pri bolnicah z več kot 3 prizadetimi pazdušnimi bezgavkami po odstranitvi pazdušnih bezgavk*
- pazduha (izjemoma)
  - 1 po nepopolni disekciji pazdušnih bezgavk , ki je potrdila zasevke
  - 2 po opuščeni disekciji pazdušnih bezgavk in klinično prizadetih pazdušnih bezgavkah
  - 3 pri rezidualni bolezni po disekciji pazduhe  
Pazduho lahko obsevamo z visokim tangentsnim poljem obenem z dojko.
- parasternalne bezgavke (izjemoma) samo pri histološko potrjenih zasevkih v parasternalnih bezgavkah

- **doza**

- dojka  
ekvivalent 48 – 50 Gy (običajno 2 Gy dnevno, 5 dni v tednu)
- ležišče tumorja  
ekvivalent 10 – 20 Gy (odvisno od zajatosti resekcijskih robov)
- SCL kotanja  
ekvivalent 46 – 50 Gy
- pazduha  
ekvivalent 50 – 60 Gy, (odvisno od prizadetosti bezgavk)
- parasternalne bezgavke  
ekvivalent 50 Gy

- **interval med operacijo in obsevanjem\*\*\*\***

- pri bolnicah brez adjuvantne kemoterapije  
največ 4 tedne – 8 tednov
- adjuvantna KT po shemi CMF  
16 tednov ali izjemoma po končani KT

---

\*\*\*\* Pri odločitvi za začetek obsevanja je zelo pomembna širina varnostnega plašča. Če je manjši od 1 mm ali tumor sega v kirurški rob, je obsevanje indicirano čimprej po operaciji.

- adjuvantna KT z antraciklini ali taksani  
po končani KT (največ 6 mesecev po operaciji)

## ● Po mastektomiji

### ● indikacije

- T > 5 cm
- več kot 3 prizadete pazdušne bezgavke
- tumor sega v kirurški rob

### ● obsevano področje

- prsna stena pri vseh bolnicah
- SCL kotanja, pazduha, parasternalne bezgavke  
indikacije enako kot po resekciji dojke

### ● doza

- prsna stena  
1 ekvivalent 46 – 50 Gy  
2 predel morebitnega ostanka tumorja ekvivalent 10 Gy

### • SCL kotanja

ekvivalent 46 – 50 Gy

### • pazduha

ekvivalent 50 – 60 Gy (odvisno od prizadetosti bezgavk)

### • parasternalne bezgavke

ekvivalent 50 Gy

### ● interval

enako kot po resekciji dojke

## ● Neoperirane bolnice (po potrditvi malignoma)

### ● indikacije

- bolnica iz medicinskih razlogov ni sposobna za operacijo
- bolnica operacijo odklanja
- Mb. Paget (v primeru lezije na bradavici brez tumorja – individualno)

- **obsevano področje**
  - dojka
  - pazduha
  - SCL kotanja +/-
- **doza**
  - dojka  
ekvivalent 48 – 50 Gy
  - predel tumorja z zmanjšanim poljem (lahko tudi implantacija)  
ekvivalent 15 – 25 Gy
  - pazduha in SCL kotanja  
ekvivalent 50 Gy
  - dodatek na morebitne večje tumorske mase  
ekvivalent 10 – 14 Gy

## Inoperabilni rak – lokalno napredovali in vnetni

- **Indikacije**
  - po resekciji dojke ali po MRM
  - inoperabilna bolezen
  - limfangioza, ki vztraja po KT
  - vnetni rak (individualno) tudi po doseženi kompletni remisiji s KT
- **Obsevano področje**
  - po operaciji  
dojka, SCL kotanja, +/- pazduha
  - brez operacije  
dojka, SCL kotanja, pazduha

**Parasternalne bezgavke so lahko zajete v tangentno polje, s katerima obsevamo dojko, sicer se odločamo individualno.**

## ● Doza

- po operaciji  
enako kot po resekciji dojke ali po MRM
- brez operacije  
enako kot pri neoperiranih bolnicah

## Lokalni recidiv\*\*\*\*\*

### ● Indikacije

- kožni oz. podkožni infiltrati po mastektomiji (razsoj izključen) kadar je
  - infiltratov več
  - neradikalno kirurško odstranjen recidiv
  - drugi recidiv
- limfangioza

### ● Obsevano področje

- mamarna regija.
- doza
  - kirurško radikalno odstranjen recidiv  
ekvivalent 50 Gy
  - kirurško neradikalno odstranjen recidiv  
ekvivalent 50 – 70 Gy

## Metastatski rak dojk

### ● Indikacije

- simptomatsko obsevanje
- kostne metastaze  
bolečina, kompresija vretenc, grozeča patološka fraktura
- metastaze v možganih ali meningah
- metastaze v mehkih tkivih  
krvavitve, bolečine
- metastaze (običajno bezgavk), ki povzročajo kompresijo živčnih pletežev, dihalnih poti, velikih žil, sečevodov, žolčevodov

---

\*\*\*\*\* Lokalni recidiv dojke načelno zdravimo kirurško.

### ● Obsevano področje

- odvisno od lokalizacije metastaze

### ● Doza

- skupna doza je manjša kot pri lokalizirani bolezni
- dnevna doza je višja kot pri lokalizirani bolezni
- včasih uporabljamo eno samo frakcijo

## Obsevanje po rekonstrukciji dojke z režnjem ali s silikonsko protezo

### ● Indikacija

- enako kot po MRM

### ● Obsevano področje

- enako kot po resekciji dojke

Možnost komplikacij je večja pri silikonskih vsadkih kot pri režnjih

# Neinvazivni rak dojk

Namen

- preprečitev lokalnega recidiva invazivnega raka
- diagnoza morebitne invazivne komponente

## Duktalni karcinom in situ (DCIS)

### ● Diagnostika

- **netipljiv**  
diagnostični postopek enak kot pri netipljivem invazivnem raku
- **tipljiv**  
diagnostični postopek enak kot pri tipljivem invazivnem raku

- **Zdravljenje**  
(glej stran 58)

## Lobularni karcinom in situ (LCIS)

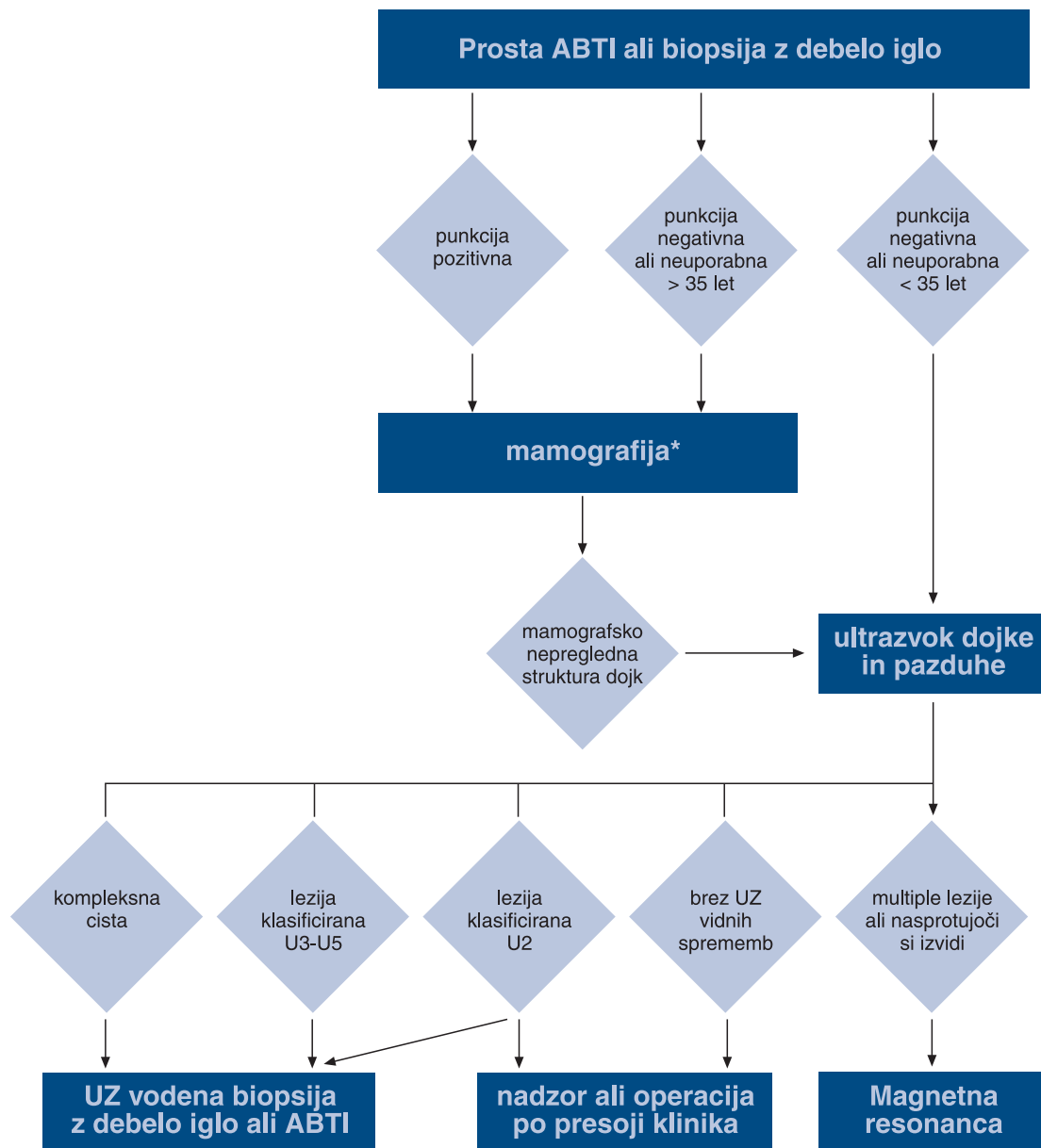
je indikator velike ogroženosti za rak dojk

### ● Diagnostika

- LCIS praviloma odkrijemo naključno v biopsijskih vzorcih

- **Zdravljenje**  
(glej stran 58)

# Algoritem slikovne diagnostike tipljivih tumorjev dojk



\* Mamografijo praviloma opravimo pred punkcijo

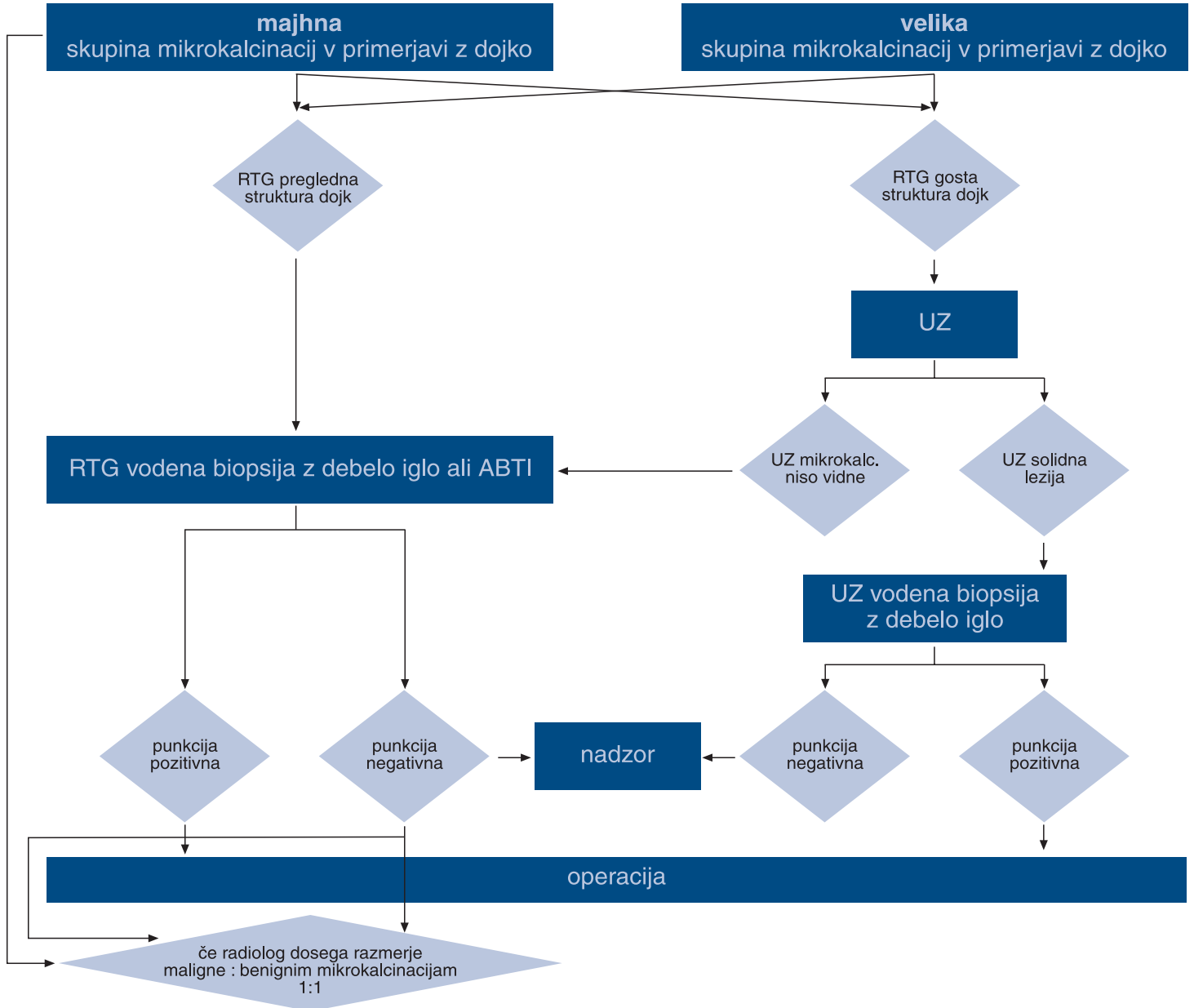
## Diagnostični algoritem netipljivih lezij (razen mikrokalcinacij)

Po presoji radiologa o dodatni slikovni obdelavi sledi biopsija z debelo iglo ali ABTI

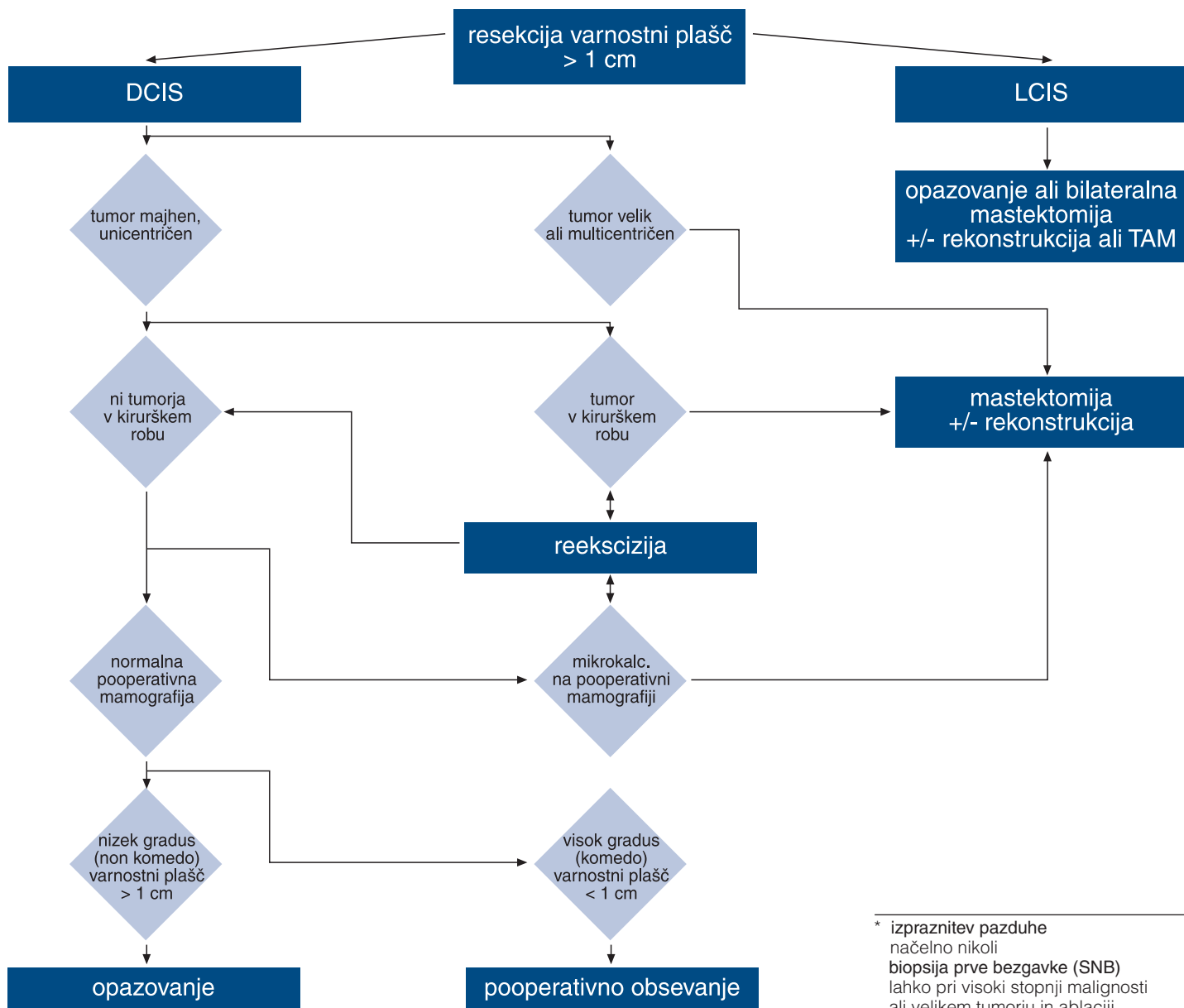
Oblika lezije	Mamografija	UZ	Usmerjena igelna biopsija		Kirurška biopsija
			ABTI	Biopsija z debelo iglo	
okrogla, ovalna	benigna	+	–	–	–
ostro omejena		cista	ev. po posvetu s pacientko	–	–
grobo lobulirana	benigna	solitarna multiple	– –	ev.+ –	+/ –
mikrolobulirana neostro omejena	sumljiva	+	+	–	+
strukturni nemir asimetrija	neopredeljena sumljiva	+/ –	+	+	+
zvezdasta redko jedro	radiarna brazgotina maščobna nekroza	– –	– –	– +	+ –
zvezdasta gosto jedro	sumljiva	–	+/ –	+	+



# Diagnostični algoritem mikrokalcinacij

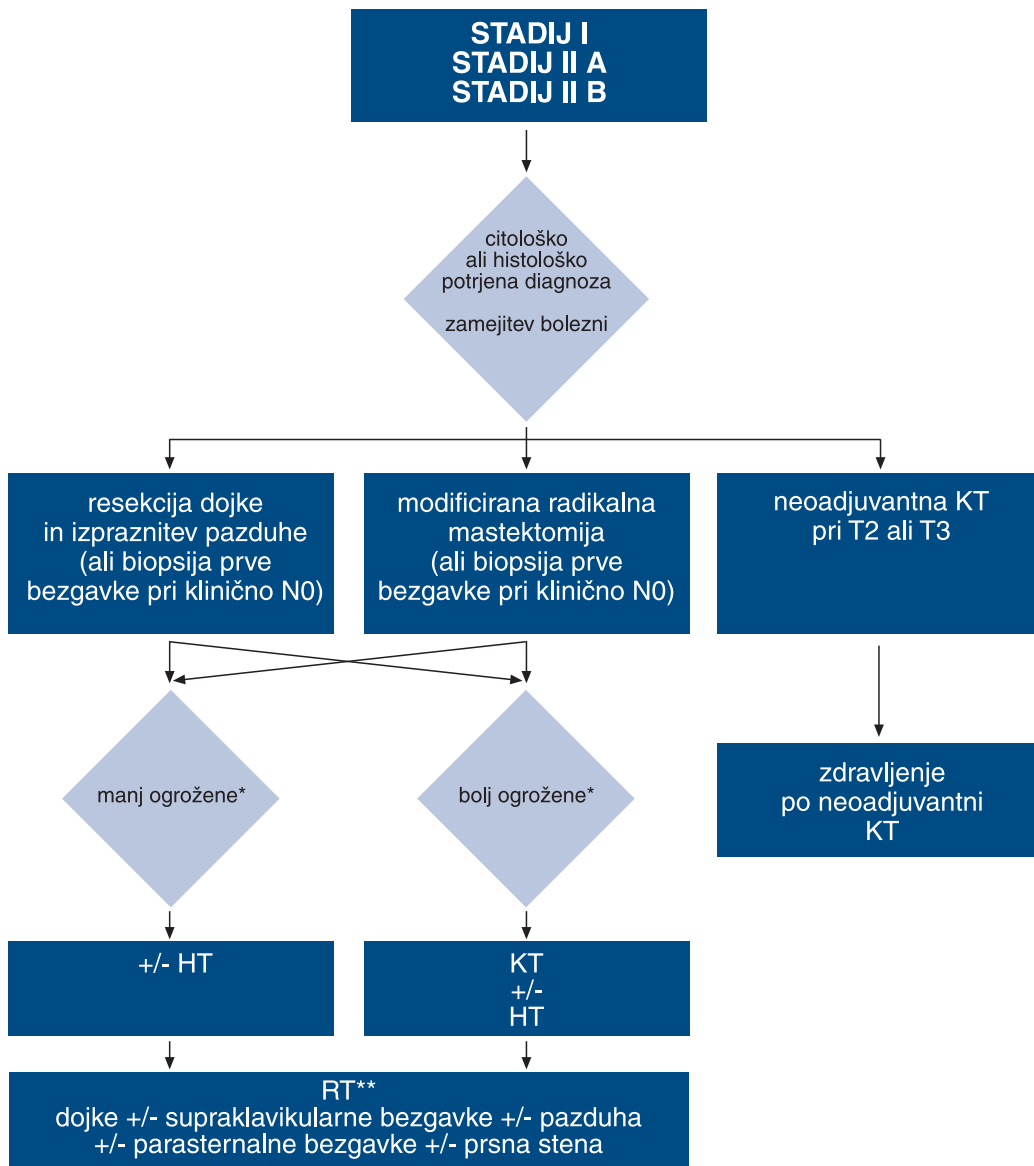


# Algoritem zdravljenja neinvazivnega raka dojka



\* izpraznitev pazduhe  
načelno nikoli  
biopsija prve bezgavke (SNB)  
lahko pri visoki stopnji malignosti  
ali velikem tumorju in ablaciji  
adjuvantna sistemska terapija  
načelno nikoli (lahko tamoksifen 5 let)

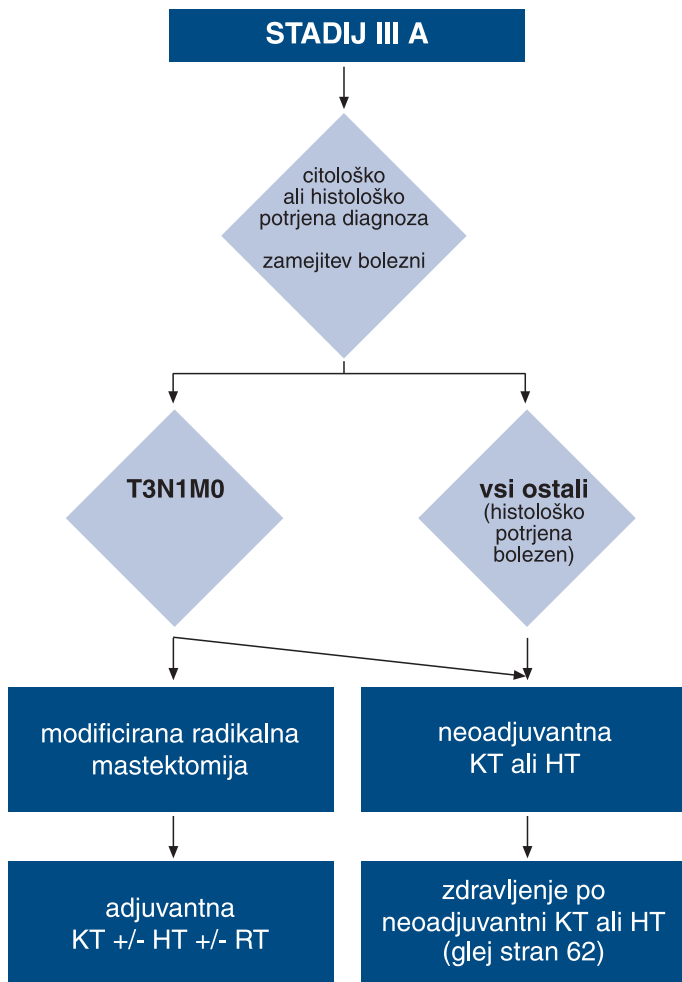
# Algoritem zdravljenja stadija I in II



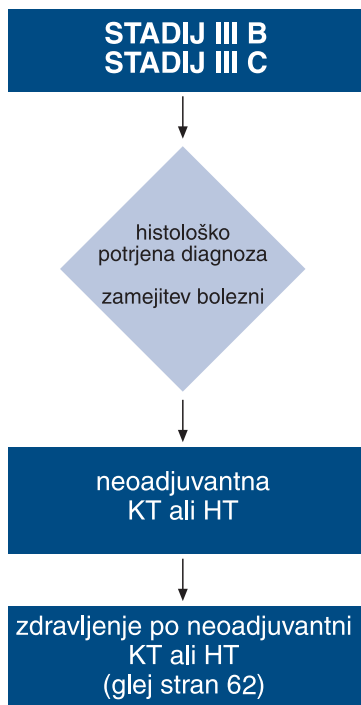
\* Glej definicijo v poglavju  
»Sistemsko zdravljenje raka dojk«

\*\* Podrobnosti v poglavju  
»Obsevanje raka dojk«

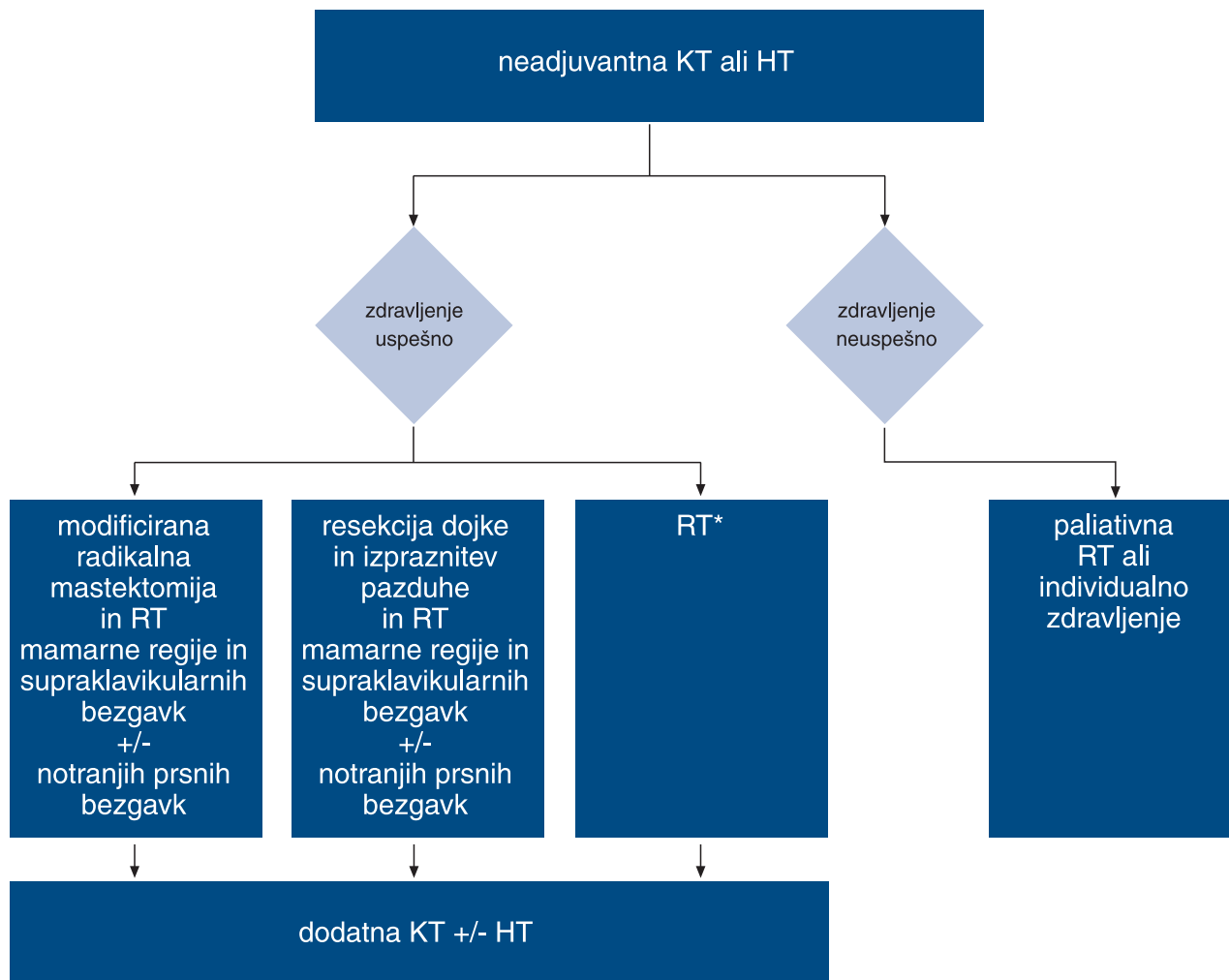
# Algoritem zdravljenja stadija III A



# Algoritem zdravljenja stadija III B in C

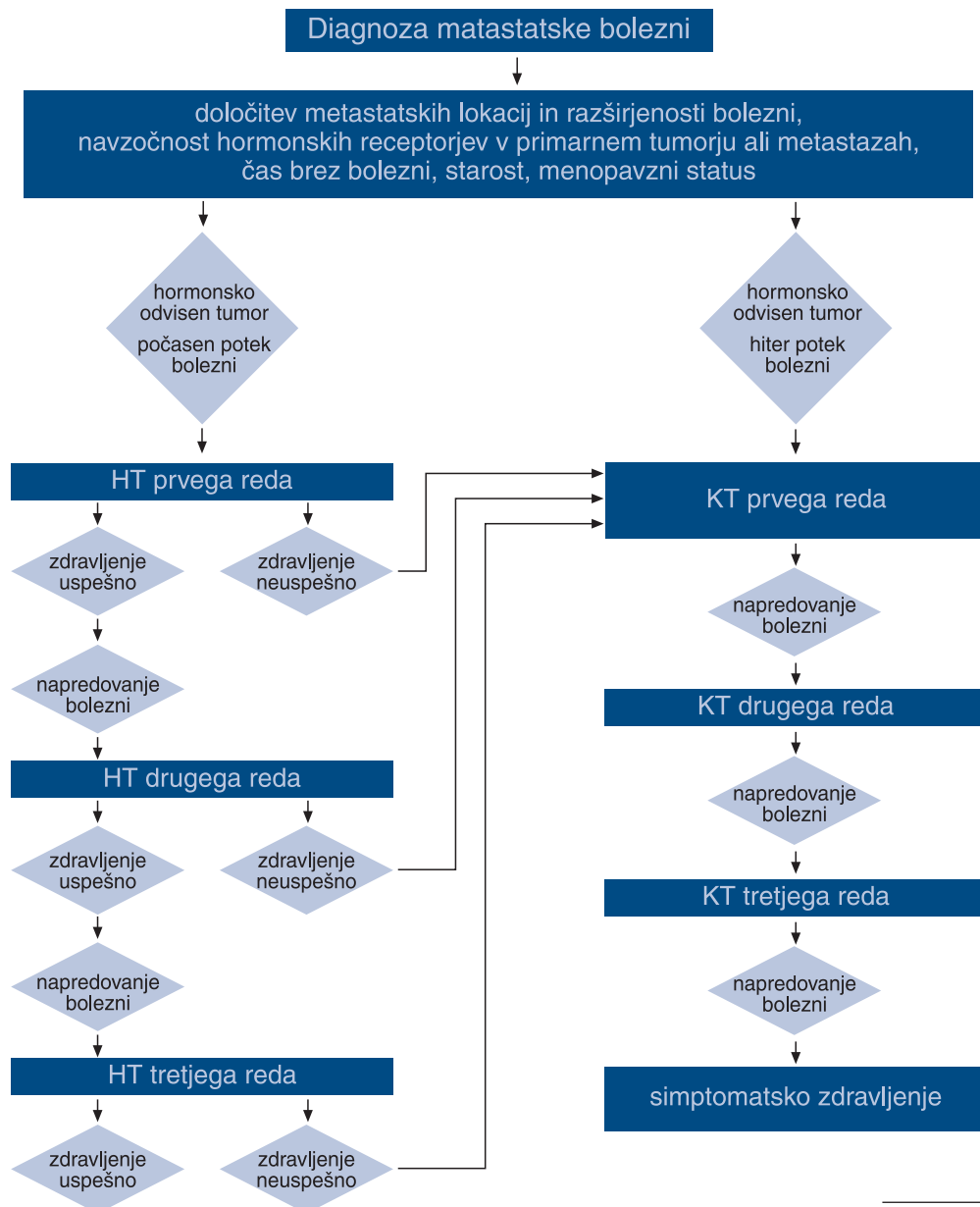


# Algoritem zdravljenja po neoadjuvantnem sistemskem zdravljenju



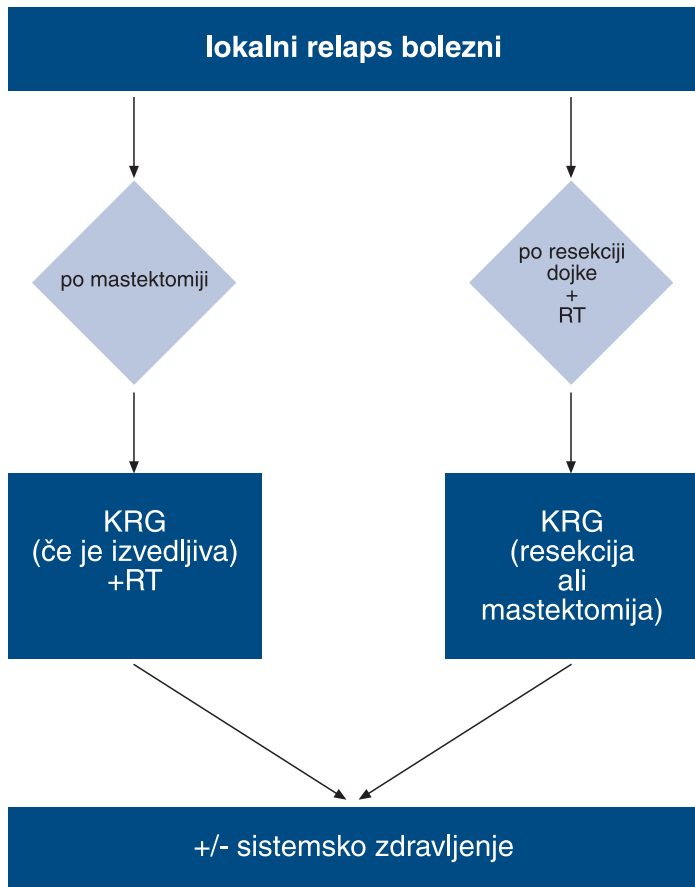
\* Podrobnosti v poglavju »Obsevanje raka dojk«

# Algoritem zdravljenja metastatske bolezni



\* Pri hormonsko odvisnem raku razmislite o hormonskem zdravljenju (glede na potek bolezni)

# Algoritem zdravljenja lokalnega relapsa





## Priporočilo za nadzor nad bolnicami, zdravljenimi zaradi ozdravljivega raka dojk (stadij I in II)

meseci	0*	6	12	18	24	30	36	nato
klinični pregled	x	x	x	x	x	x	x	letno
mamografija	x		x		x		x	letno
laboratorijske preiskave**	x	x	x	x	x	x	x	letno
RTGpc	x		ob klinično sumljivih znakih in/ali patoloških laboratorijskih izvidih					
scintigrafija skeleta***			ob klinično sumljivih znakih in/ali patoloških laboratorijskih izvidih					
UZ jeter***			ob klinično sumljivih znakih in/ali patoloških laboratorijskih izvidih					

\* začetek zdravljenja

\*\* KKS, SR, AF, bilirubin, AST, ALT, gama GT, Ca, CA 15-3

\*\*\*scintigrafija skeleta in UZ trebuha obvezna ob začetku zdravljenja tudi pri kliničnem stadiju I in II če:  
T3, pN>=4 pozitivne bezgavke, patološki krvni izvidi, bolečine v skeletu

Založil in izdal:  
Onkološki inštitut Ljubljana

Sestavili:  
Cvetka Bilban-Jakopin  
Jožica Červek  
Tanja Čufer  
Darja Eržen  
Rastko Golouh  
Kristijana Hertl  
Janez Lamovec  
Jurij Lindtner  
Elga Majdič  
Bojana Pajk  
Ana Pogačnik  
Miljeva Rener  
Barbara Vidergar  
Maja Žakelj  
Janez Žgajnar

Uredil:  
Janez Žgajnar

Oblikovanje:  
Miljenko Licul in Julija Zornik, Studio Zodiak

Tisk:  
Tiskarna Pleško, Ljubljana

Naklada:  
600 izvodov

CIP – Kataložni zapis o publikaciji  
Narodna in univerzitetna knjižnica, Ljubljana

618.19–006

SMERNICE zdravljenja raka dojk / [sestavili Cvetka  
Bilban-Jakopin ... [et al.] ; uredil Janez Žgajnar]. – Ljubljana  
: Onkološki inštitut, 2004

ISBN 961-6071-34-3  
1. Bilban-Jakopin, Cvetka 2. Žgajnar, Janez, 1963–  
213811712

**ISBN 961-6071-34-3**



9 789616 071345