

Združenje za ginekološko onkologijo, kolposkopijo in cervikalno patologijo
– Slovenskega zdravniškega društva.

Klinični oddelek za ginekologijo, UKC Ljubljana

Klinika za ginekologijo in perinatologijo, UKC Maribor

Onkološki inštitut, Ljubljana – DP Zora

Obnovitveni kolposkopski tečaj s poudarkom na praktičnih veščinah

Ljubljana, 21. marec 2014

Zbornik

Obnovitveni kolposkopski tečaj

Zbornik

Ljubljana, marec 2014

Urednica:	doc. dr. Špela Smrkolj, dr. med.
Recenzent:	prof. dr. Stelio Rakar, dr. med.
Izdajatelj	Združenje za ginekološko onkologijo, kolposkopijo in cervikalno patologijo SZD in Onkološki inštitut
Tisk	Tiskarna Fota-Cop
Število izvodov	100

Strokovni svet: doc. dr. Špela Smrkolj, dr. med., predsednica
as. dr. Mija Blaganje, dr. med., prim. Branko Cvjetičanin, dr. med., Dušan Deisinger, dr. med., Urška Ivanuš, dr. med., doc. dr. Borut Kobal, dr. med., prim. Tatjana Kodrič, dr. med., dr. Leon Meglič, dr. med., prim. Andrej Možina, dr. med., Marko Mlinarič, dr.- med., doc. dr. Alenka Repše Fokter, dr. med., prof. dr. Iztok Takač, dr. med., doc. dr. Branko Zorn, dr. med.,

Organizacijski svet: as. dr. Nina Jančar, dr. med., predsednica
Žiga Jan, dr. med., Mateja Marčec, dr. med., Pepita Taneska, dr. med.,
mag. Andrej Zore, dr. med.

CIP - Kataložni zapis o publikaciji
Narodna in univerzitetna knjižnica, Ljubljana

618.146/.16-072.1(082)
618.146-006:578.827(082)

OBNOVITVENI kolposkopski tečaj s poudarkom na praktičnih veščinah (2014 ; Ljubljana)

Zbornik / Obnovitveni kolposkopski tečaj s poudarkom na praktičnih veščinah, Ljubljana, 21. marec 2014 ; [urednica Špela Smrkolj]. - Ljubljana : Združenje za ginekološko onkologijo, kolposkopijo in cervikalno patologijo SZD : Onkološki inštitut, 2014

ISBN 978-961-91679-7-7 (Združenje za ginekološko onkologijo, kolposkopijo in cervikalno patologijo SZD)
ISBN 978-961-6071-83-3 (Onkološki inštitut)
1. Smrkolj, Špela, 1971-
272735488

Vsebina

Okužbe s HPV <i>Mario Poljak, Boštjan J. Kocjan, Anja Oštrbenk</i>	7
Presejalni programi za raka materničnega vratu – trenutno stanje in prihodnost <i>Maja Primic Žakelj, Urška Ivanuš</i>	27
Smernice za celostno obravnavo žensk s predrakavimi spremembami materničnega vratu <i>Tatjana Kodrič</i>	37
Smernice za standardizacijo postopkov in histopatoloških izvidov na področju ginekološke patologije - cervikalna neoplazija - povzetek <i>Margareta Strojjan Fležar</i>	41
Obravnavna žensk z indikacijo za triažni test HPV <i>Urška Ivanuš, Maja Primic Žakelj</i>	48
HPV testiranje pri moških? <i>Mario Poljak, Branko Zorn, Urška Ivanuš</i>	70
Testiranje HPV pri neplodnih moških <i>Barbara Golob, Branko Zorn</i>	76
Osnove kolposkopije in povzetek patoloških sprememb na materničnem vratu <i>Nina Jančar, Špela Smrkolj in Mija Blaganje</i>	81
Kolposkopija v dobi HPV <i>Marko Mlinarič</i>	96
Sodobno zdravljenje predrakavih sprememb materničnega vratu <i>Iztok Takač</i>	102
Vloga laserja v zdravljenju predrakavih sprememb materničnega vratu in genitalnih bradavic <i>Borut Kobal</i>	120
Odvzem brisa PAP in testa HPV v ginekološkem dispanzerju <i>Dušan Deisinger</i>	126
Tehnika kolposkopske preiskave <i>Tatjana Kodrič</i>	129
LLETZ- kirurška tehnika <i>Branko Cvjetičanin</i>	131
Laserska vaporizacija genitalnih bradavic <i>Leon Meglič, Borut Kobal, Branko Cvjetičanin, Matija Barbič</i>	133
Kakovost brisov materničnega vratu <i>Alenka Repše - Fokter, Špela Smrkolj</i>	136

Sodelujoči

Doc. dr. Matija Barbič, dr. med.

Ginekološka klinika, KO za ginekologijo, UKC Ljubljana

Asist. dr. Mija Blaganje, dr. med.

Ginekološka klinika, KO za ginekologijo, UKC Ljubljana

Prim. Branko Cvjetičanin, dr. med.

Ginekološka klinika, KO za ginekologijo, UKC Ljubljana

Dušan Deisinger, dr. med.

SB Izola, Oddelek za ginekologijo in porodništvo

Barbara Golob, univ. dipl. mikrobiol.

Ginekološka klinika, KO za reprodukcijo, UKC Ljubljana

Urška Ivanuš, dr. med.,

Onkološki inštitut Ljubljana, DP Zora

Asist. dr. Nina Jančar, dr. med.

Ginekološka klinika, KO za reprodukcijo, UKC Ljubljana,

Doc. dr. Borut Kobal, dr. med.

Ginekološka klinika, KO za ginekologijo, UKC Ljubljana

Znanst. sod. dr. Boštjan Kocjan, univ. dipl. mikrobiol.

Inštitut za mikrobiologijo in imunologijo, MF Ljubljana

Prim. Tatjana Kodrič, dr. med.

Zdravstveni dom Lenart v Slovenskih goricah

Dr. Leon Meglič, dr. med.

Ginekološka klinika, KO za ginekologijo, UKC Ljubljana

Marko Mlinarič, dr. med.

Ginekološka ambulanta Zagorje

Anja Oštrbenk, univ. dipl. mikrobiol.

Inštitut za mikrobiologijo in imunologijo, MF Ljubljana

Prof. dr. Mario Poljak, dr. med.

Inštitut za mikrobiologijo in imunologijo, MF Ljubljana

Prof. dr. Maja Primic Žakelj, dr. med.

Onkološki inštitut Ljubljana, DP Zora

Doc. dr. Špela Smrkolj, dr. med.

Ginekološka klinika, KO za ginekologijo, UKC Ljubljana,

Prof. dr. Margareta Strojjan Fležar, dr. med.

Inštitut za patologijo, MF Ljubljana

Prim. doc. dr. Alenka Repše Fokter, dr. med.

Enota za citološko dejavnost, SB Celje

Prof. dr. Iztok Takač, dr. med., svetnik,

Univerzitetni klinični center Maribor, Klinika za ginekologijo in perinatologijo

Doc. dr. Branko Zorn, dr. med.

Ginekološka klinika, KO za reprodukcijo, UKC Ljubljana

Uvodnik

Spoštovane kolegice in kolegi,

Slovenija je v zadnjem desetletju izboljšala rezultate na področju enega pomembnejših indikatorjev razvitosti zdravstva kot celote. Rak materničnega vratu je s preverjenim organizacijskim pristopom in kakovostno diagnostiko obvladljiv, kar potrjujejo tudi zadnji rezultati v Sloveniji.

Kolposkopska diagnostika postaja vse bolj zahtevna v prvi vrsti zaradi spoznanja, da njena zanesljivost ni velika tudi pri izkušenih kolposkopistih. Njena uporaba je omejena z indikacijami, bistveno zmanjšanje številnih kolposkopij v Sloveniji je nadomestila kakovostna kolposkopska obravnava in nekajkratno povečanje odkritih in tudi zdravljenih predrakavih sprememb materničnega vratu daje spodbudne rezultate. Vloga in pomen kakovostne kolposkopske obravnave bo še izrazitejša v bližnji prihodnosti, ko bodo na preizkušnji podaljšani intervali in HPV problematika v triažnem in morda presejalnem pomenu. Te spremembe sicer veliko obetajo, a hkrati zahtevajo pogoje za kakovostno opravljanje kolposkopske dejavnost, ki se v Sloveniji vse prepočasi uveljavljajo.

Zaradi njene subjektivnosti in skromnih napovednih vrednosti, je kolposkopska dejavnost potrebna sprotne evaluacije, spremljanje in izboljševanje zastavljenih kazalcev kakovosti pa je verjetno ena od pomembnejših lastnosti slehernega kolposkopista. Nesporno in znano je dejstvo, da se kakovost preiskave izboljšuje s številom opravljenih kolposkopij in kontinuiranim izobraževanjem.

Obnovitveni kolposkopski tečaj s poudarkom na praktičnih veščinah je namenjen vsem tistim, ki se šele podajajo na pota kolposkopske diagnostike, kakor tudi že izkušenim kolposkopistom, ki imajo v prenatrpanem delovnem ritmu redko priložnost poglobljanja in obnavljanja slikovnih impresij v kratkem času.

Želim vam prijetno stanovsko druženje v času tečaja in veliko zadovoljstva pri kolposkopskem prakticiranju.

Špela Smrko

Okužbe s HPV

Mario Poljak, Boštjan J. Kocjan, Anja Oštrbenk

V tem preglednem članku predstavljamo razvrščanje in splošne lastnosti HPV, zgradbo in pomnoževanje HPV, molekularno patogenezo in imunologijo okužbe s HPV ter osnovni koncept mikrobiološke diagnostike okužbe s HPV. Določenih delno prekrivajočih tem, ki so že bile podrobno opisane v zbornikih predhodnih kolposkopskih tečajev ali izobraževalnih dni programa ZORA, nismo ponovno obravnavali.

Razvrščanje in splošne lastnosti HPV

Virusi iz družine Papillomaviridae ali papilomavirusi (PV) so zelo heterogena in široko razprostranjena skupina DNA-virusov, ki povzročajo različne novotvorbe pri ljudeh in živalih. Do leta 2000 so bili ti virusi taksonomsko uvrščeni v družino Papovaviridae, ki je bila nato razdeljena na dve družini: Papilomaviridae in Poliomaviridae. Ime papiloma izhaja iz latinske besede papilla (bradavica) in oma (tumor). Na podlagi skladnosti nukleotidnih zaporedij PV razvrščamo v različne virusne genotipe, ki predstavljajo tudi osnovno taksonomsko enoto pri njihovi klasifikaciji. PV najdemo pri večini sesalcev in ptičev ter nekaterih plazilcih. Nekateri, predvsem evolucijsko nižji sesalci imajo samo en za vrsto značilen genotip, medtem ko je raznolikost PV pri opicah in ljudeh mnogo večja. Skupino genotipov PV, ki so pomembni v humani medicini, imenujemo človeški papilomavirusi (angl. human papillomaviruses, HPV).

Kot novi genotip PV opredelimo vsak izolat, katerega nukleotidno zaporedje gena L1 se razlikuje za več kot 10 % od gena L1 vseh predhodno opredeljenih genotipov PV. V primeru, ko je neskladnost med dvema zaporedjema gena L1 med 2 in 10 %, je to virusni podtip. Če je razlika manjša od 2 %, novi virus opredelimo kot podtipsko (genetsko) različico enakega genotipa PV. Vse genotipe PV (do maja 2013 je bilo popolnoma opredeljenih več kot 280 genotipov) razvrščamo v 37 rodov, od katerih jih je 23 označenih z grškimi črkami alfa–omega. Ker je število novoodkritih virusov preseгло število črk v grški abecedi, preostale rodove označujemo z grškimi črkami

delta-rho, ki imajo dodano predpono dyo. Skladnost nukleotidnih zaporedij v celotnem genu L1 je med različnimi rodovi PV manjša kot 60 %. Virusne vrste znotraj posameznega rodu izkazujejo 60–70 % nukleotidno skladnost v genu L1, medtem ko genotipi znotraj posamezne vrste izkazujejo 71–89 % nukleotidno skladnost v genu L1. Za večino genotipov HPV, uvrščenih v eno vrsto, velja, da imajo podobne biološke lastnosti, to je tropizem za specifična tkiva in/ali organe ter podoben tumorogeni potencial.

Tradicionalno so genomska zaporedja PV pridobivali iz epitelnih novotvorb s pomočjo klasičnih tehnik kloniranja, ki so primerne predvsem za opredeljevanje genotipov HPV, ki so v kliničnem vzorcu prisotni v zelo visokih koncentracijah. Z napredovanjem molekularne biologije in razvojem tehnik kot so PCR, podvojevanje celotnega genoma s pomočjo tehnike kotalečega se kroga (angl. rolling circle amplification) in shotgun sekveniranje so za identifikacijo novih PV postale veljavne tudi te metode. Uporaba novejših metod je pripeljala do identifikacije in karakterizacije številnih novih PV, ki so v kliničnih vzorcih praviloma prisotni v zelo nizkih koncentracijah.

Odkrivanje novih genotipov HPV spremljajo v Referenčnem centru za HPV (Human papillomavirus Reference Center, Karolinska Institutet) v Stockholmu (Švedska), kjer določajo tudi zaporedne številke novo opredeljenih genotipov HPV. Genotipi HPV so (na žalost) oštevilčeni popolnoma naključno, glede na vrstni red osamitve, in ne glede na biološke lastnosti virusov ali njihovo genomsko podobnost. Tako npr. genotip HPV 16 oz. krajše HPV-16, predstavlja šestnajsti po vrsti odkriti genotip HPV. Do januarja 2014 je bilo popolnoma opredeljenih že več kot 170 različnih genotipov HPV, po podatkih nedavno objavljenih raziskav, pa obstaja še več kot 300 potencialno novih genotipov, ki čakajo na dokončno molekularno in filogenetsko opredelitev. V zadnjih petih letih je naša raziskovalna skupina odkrila in dokončno opredelila sedem novih uradno priznanih genotipov HPV in sicer HPV-120, HPV-125, HPV-150, HPV-151, HPV-159, HPV-174 in HPV-179 in delno opredelila več kot 30 kandidatnih izolatov za nove genotipe. Za opredelitev in uradno priznanje novega genotipa HPV je treba še vedno celotni genom izolata HPV (lahko tudi po delih) vklonirati v plazmidne vektorje in mu določiti nukleotidno zaporedje oz. za PV značilna genomska področja. Celotni genom potencialno novega genotipa HPV lahko pridobimo z PCR ali s tehniko klasičnega kloniranja.

Odkrivanje in potrjevanje novih živalskih PV naj bi spremljali v Referenčnem centru za živalske papilomaviruse (Animal Papillomavirus Reference

Center) v New Yorku (ZDA), ustanovljenem leta 2010, vendar center še vedno ni polno zaživel. Vsak novi genotip živalskih PV je označen s kratico rodu in vrsto živali, pri kateri je bil osamljen, ter z zaporedno številko osamitve (npr. kratici FdPV1 in FdPV2 označujeta PV, odkrita pri domači mački – *Felis domesticus*). Do maja 2013 je bilo popolnoma opredeljenih 112 živalskih PV pri več kot 54 živalskih vrstah.

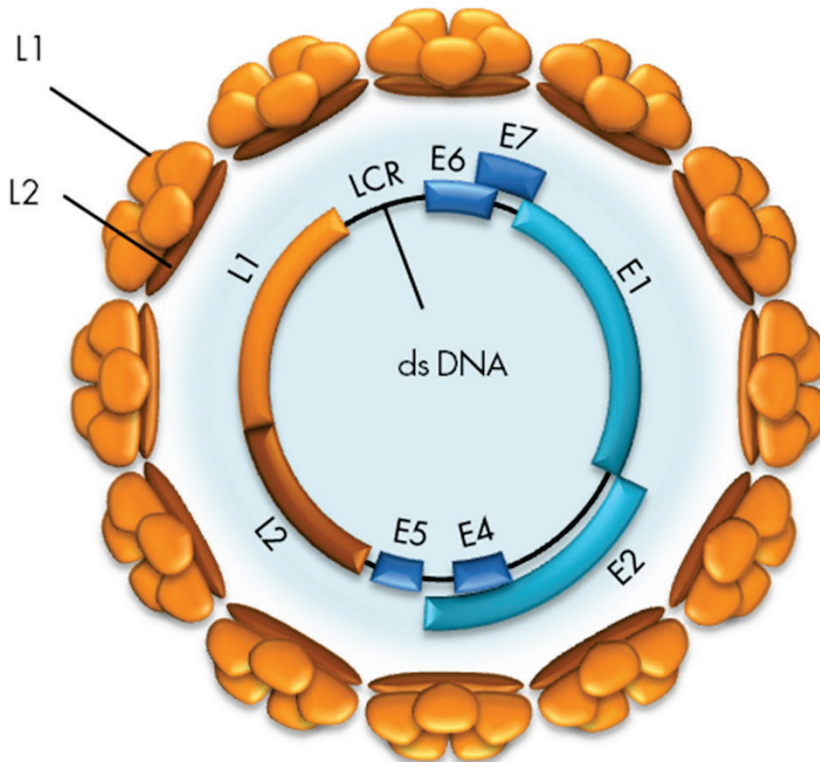
Nedavno je bila ustanovljena prosto dostopna podatkovna baza PaVE (PapillomaVirus Episteme), z namenom zagotovitve organiziranega in ažurnega vira informacij znanstveni skupnosti, ki se ukvarja z raziskavami na področju papilomavirusov. Trenutno vsebuje 274 referenčnih genomov PV, 2.994 posameznih genov in regij genoma, 2.690 zaporedij virusnih beljakovin in 47 trodimenzionalnih struktur virusnih beljakovin, ki jih lahko uporabniki brezplačno prenesejo, raziskujejo in analizirajo.

Več kot 170 do sedaj znanih genotipov HPV uvrščamo, skupaj še z nekaterimi opičjimi PV, v 5 rodov (alfa, beta, gama, mu in nu). Posamezni rodovi HPV izkazujejo dokaj značilen tropizem za določeno vrsto epitela. Največji in za človeka klinično najbolj pomemben je rod alfa (sestavlja ga 14 virusnih vrst), v katerega so uvrščeni genotipi HPV, povezani z nastankom številnih benignih in malignih novotvorb ploščatoceličnega epitela. Približno 40 genotipov HPV iz rodu alfa izkazuje tropizem za epitel sluznic in se glede na vrsto novotvorb, ki jih povzročajo, deli na visokorizične in nizkorizične genotipe HPV. Visokorizični genotipi HPV (najpomembnejša sta HPV-16 in HPV-18) so odgovorni za nastanek več kot 99 % primerov raka materničnega vratu, 70–90 % raka zadnjika in nožnice, 40 % raka ženskega zunanjega spolovila (vulve), 47 % raka penisa ter 25–30 % raka ustnega dela žrela. Nasprotno so nizkorizični genotipi HPV iz rodu alfa (najpomembnejša sta HPV-6 in HPV-11) odgovorni za nastanek vseh primerov anogenitalnih bradavic in papilomov grla. V rod alfa so uvrščeni tudi nekateri genotipi HPV (npr. HPV-2, HPV-27 in HPV-57), ki okužijo predvsem večskladni ploščatocelični epitel kože. Najpogosteje povzročajo navadne kožne bradavice in anogenitalne bradavice pri otrocih. Rod beta (sestavlja ga 5 virusnih vrst) združuje genotipe HPV, povezane z nastankom različnih benignih in malignih novotvorb na koži pri imunsko oslabljenih osebah in pri bolnikih z redko dedno boleznijo, imenovano bradavičasta epidermodisplazija. Pri osebah, ki niso genetsko predisponirane, ti virusi najpogosteje vzpostavijo t. i. prikrito (latentno) okužbo in redko povzročajo benigne novotvorbe kože. Genotipi HPV iz rodov gama (17 virusnih vrst), mu (2 virusni vrsti) in nu (1 virusna vrsta) povzročajo različne benigne spremembe na koži.

Zgradba in pomnoževanje HPV

HPV so majhni DNA-virusi brez ovojnice, ki v premeru merijo približno 55 nm. Dedni material je obdan z dvoplastno beljakovinsko sredico. Virusna sredica (kapsida) ima ikozaedrično simetrijo in je sestavljena iz 72 morfoloških enot, t. i. kapsomer, ki jih sestavljata dva tipa strukturnih beljakovin, in sicer velika (L1) in mala (L2) plaščna beljakovina. Vsaka od 72 kapsomer je sestavljena iz petih beljakovin L1 molekulske mase 54 kDa, ki se navzkrižno povežejo z disulfidnimi mostički, in ene, aksialno vstavljenе beljakovine L2 (74–80 kDa), ki pomaga oblikovati in vzdrževati strukturo kapsomere.

Virusni genom je krožna, zaprta, dvojnovijačna molekula DNA, velikosti 7,5–8 kbp in molekulske mase $5,2 \times 10^6$ Da (Slika 1). Genom je sestavljen iz kodirajočega in nekodirajočega območja. Kodirajoče območje genoma delimo na zgodnje območje E (angl. early) in pozno območje L (angl. late).



Slika 1: Organizacija genoma HPV. (Vir: Kocjan BJ, Poljak M. Papilomavirusi. In: Poljak M, Petrovec M, eds. Medicinska virologija. Ljubljana: Medicinski razgledi; 2011. p. 41-60.)

Območje E vsebuje zapise (gene) za beljakovine, pomembne za uravnavanje podvojevanja virusne DNA, uravnavanje izražanja virusnih genov in interakcijo s celičnimi beljakovinami gostitelja. Večina do sedaj opredeljenih genotipov HPV ima do šest različnih genov E, in sicer E1, E2, E4, E5, E6 in E7. Ti se prepisujejo kot različne bi- ali policistranske molekule mRNA – vsebujejo bralne okvirje za več različnih beljakovin – iz zgodnjega promotorja P1 (HPV-11), ki se nahaja v nekodirajočem območju LCR (angl. long control region). Izjema so nizkorizični genotipi HPV, pri katerih se mRNA-beljakovine E7 prepiše posebej, in sicer s promotorja P2 (HPV-11), ki se nahaja v genu E6.

Gena E6 in E7 sta med vsemi območji genoma HPV najbolj raziskana, saj imata najpomembnejšo vlogo v onkogenezi novotvorb, katerih nastanek se povezuje s HPV. Virusni beljakovini E6 in E7 vplivata na številne celične procese, ki lahko vodijo do maligne transformacije s HPV okuženih celic. Med njimi so najpomembnejši spodbujanje oz. vzdrževanje celične proliferacije, zaviranje zaščitnega delovanja celičnih tumor zavirajočih beljakovin ter indukcija celične nesmrtnosti. Onkogeno delovanje beljakovin E6 in E7 je podrobneje opisano v poglavju Patogeneza in imunost.

Transformirajoče lastnosti izraža tudi virusna beljakovina E5, za katero domnevamo, da bi lahko sodelovala v začetni stopnji onkogeneze, posredovane s HPV iz rodu alfa. Beljakovina E5 spodbuja receptorje celičnih rastnih dejavnikov EGF (angl. epidermal growth factor) in PDGF (angl. platelet derived growth factor) ter na ta način povišuje nivo mitogenih dejavnikov, ki spodbujajo celično proliferacijo. Najnovejše raziskave ji pripisujejo tudi pomembno vlogo pri spodbujanju angiogeneze in antiapoptotsko delovanje. Poleg tega E5 omogoča tudi izmikanje HPV imunskemu odgovoru, saj ovira zorenje molekul PHK razreda I. Zapis za beljakovino E5 manjka pri večini genotipov HPV iz rodov beta in gama. E5 je trenutno ena najbolj raziskovanih virusnih beljakovin.

Virusna beljakovina E1 je pomembna za začetek podvojevanja virusne DNA in vzdrževanje HPV v obliki zunajkromosomskih krožnih DNA-delcev ali episomov. E1 se veže skupaj z beljakovino E2 v bližino ori mesta podvojevanja virusnega genoma (angl. origin of replication) v nekodirajočem območju LCR in deluje kot encim z ATP-azno in helikazno aktivnostjo.

Beljakovina E2 se veže na značilna zaporedja DNA v nekodirajočem področju LCR in uravnava podvojevanje, segregacijo in izražanje virusnega genoma. Vezava E2 je nujna za pritrditev beljakovine E1 na ori mesto, ki v nasled-

njem koraku veže celične beljakovine, potrebne za podvojevanje virusne DNA, vključno z beljakovino RPA (angl. replication protein A) in DNA-polimerazo alfabrimazo. Poleg tega je beljakovina E2 potrebna za pritrditev virusnih episomov na mitotske kromosome in njihovo pravilno segregacijo med celično delitvijo. Beljakovina E2 je izjemno pomembna tudi za uravnavanje izražanja virusnih onkogenov. V nizkih koncentracijah E2 spodbuja izražanje E6 in E7, medtem ko v visokih koncentracijah E2 zavira izražanje E6 in E7 z neposrednim oviranjem vezave celičnih dejavnikov prepisovanja SP1 in TFIID na zgodnji virusni promotor p97 (HPV-16).

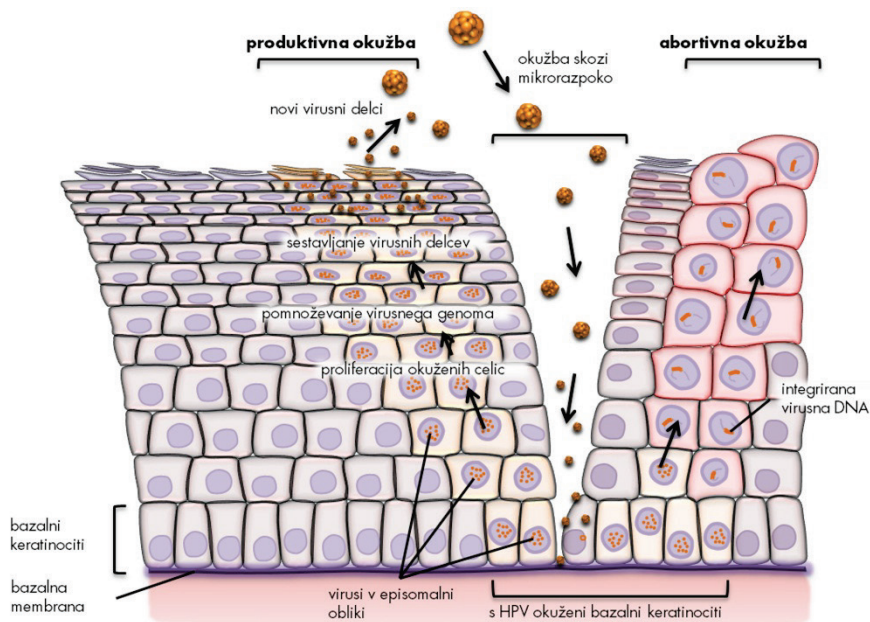
Vloga virusne beljakovine E4 še ni povsem znana. Dosedanje raziskave so pokazale, da se E4 veže na citokeratine okuženih celic in na ta način povzroči propad celičnega citoskeleta. Domnevamo, da je porušenje citokeratinske mreže potrebno za lažje izstopanje zrelih virusnih delcev iz okuženih celic.

Območje L virusnega genoma vsebuje zapisa za strukturni beljakovini virusne kapside (L1 in L2), ki se prepisujeta kot bi- in/ali policistranske mRNA iz poznega promotorja P3 (HPV-11), ki se nahaja v genu E7. Omenjeni promotor je pomemben tudi za prepis zgodnjih virusnih beljakovin E1, E2 in E4, ki so pomembne za pomnoževanje virusa v diferencirajočih se epitelih celicah (glej Proces pomnoževanja HPV). Gen L1 vsebuje zapis za veliko plaščno beljakovino, ki je skupaj z odprtim bralnim okvirjem za beljakovino E1 najbolj ohranjeni del genoma med različnimi genotipi HPV in predstavlja osnovo za klasifikacijo in raziskave evolucijske sorodnosti (H)PV. Beljakovina L1 predstavlja najbolj imunogeno virusno beljakovino, ki v gostitelju izzove nastanek nevtralizirajočih protiteles, ki so značilna za posamezen genotip HPV. Gen L2 ima zapis za malo plaščno beljakovino, ki je pri posameznih genotipih HPV različna. Za beljakovino L2 je značilno, da vsebuje visoko ohranjene epitope, ki v gostitelju izzovejo nastanek nevtralizirajočih protiteles, ki ščitijo proti širokemu spektru genotipov HPV. Navzkrižno nevtralizirajoči epitopi so skriti v notranjosti kapside in se razkrijejo šele ob vezavi kapside na gostiteljsko celico.

Nekodirajoče območje LCR ne vsebuje zapisa za virusne beljakovine, ampak zaporedja DNA, pomembna za uravnavanje podvojevanja in prepisovanja virusnega genoma: mesto ori, zgodnje virusne promotorje, vezavna mesta za dejavnike prepisovanja, ojačevalce in represorske uravnalne beljakovine. LCR se nahaja med genoma L1 in E6. Pomen drugega nekodirajočega območja, ki se nahaja med genoma E5 in L2, še ni znan.

Molekularna patogeneza okužbe s HPV

Okužba s HPV se prične z vstopom virusa skozi poškodovani epitel kože ali sluznice, najpogosteje skozi mikroskopsko razpoko v epitelu, in z okužbo bazalnih celic večvrstnega ploščatoceličnega epitela (Slika 2). Domnevamo, da so za vezavo virusa na gostiteljsko celico ključni heparan-sulfatni proteoglikani (HSPG), ki se nahajajo na bazalni membrani in površini epitelnih celic. V začetni stopnji okužbe pride do vezave virusne kapside oz. beljakovin L1 na primarno vezavno mesto, ki ga predstavljajo receptorji HSPG na bazalni membrani. V nadaljevanju se kapsida prenese do sekundarnega vezavnega mesta, ki je na površini celic in ki ga prav tako predstavljajo receptorji HSPG. Pri tem pride do konformacijske spremembe, zaradi katere se izpostavi visokooohranjeni N-terminalni del beljakovine L2, ki ga v nadaljevanju cepi celični encim furin. Ti dogodki privedejo do nadaljnjih konformacijskih sprememb v kapsidi, ki bodisi zmanjšajo afiniteto kapside do receptorjev HSPG ali pa vodijo do izpostavitve mest, ki so potrebna za vezavo kapside oz. beljakovine L1 na še nepoznane sekundarne receptorje, ki sprožijo endocitozo. HPV vstopa v celico relativno počasi (prve prepise virusnih genov lahko zaznamo šele po 12–24 urah). HPV-16 vstopa v celice s pomočjo klatrinsko posredovane endocitoze. Ta mehanizem vstopa najverjetneje ni univerzalen za vse HPV, saj se lahko razlikuje med posameznimi genotipi. Tako npr. HPV-31 v celice vstopa s pomočjo kaveolnega endocitotskega sistema, neodvisnega od klatrina. Poleg tega so ugotovili, da se lahko nekateri HPV, ki v celico vstopijo s pomočjo klatrinskega endocitotskega sistema, znotrajcelično prenašajo tudi s kaveosomi. Po vstopu v celico se virusni delci razgradijo v poznih endosomih in/ali lizosomih; s pomočjo virusne beljakovine L2 se genom HPV na še neznan način (najverjetneje s pomočjo mikrotubulov) prenese v jedro bazalnih celic.



Slika 2: Potek okužbe s HPV. (Vir: Kocjan BJ, Poljak M. Papilomavirusi. In: Poljak M, Petrovec M, eds. Medicinska virologija. Ljubljana: Medicinski razgledi; 2011. p. 41-60.)

V nadaljevanju HPV okužba lahko poteka kot (i) klinično nema, (ii) produktivna ali (iii) nepopolna (transformirajoča, abortivna). Več informacij o kliničnih lastnostih in kliničnem pomenu posameznih vrst HPV okužb lahko najdemo v prispevku Ivanuš U. in Primic Žakelj M. z naslovom Pomen izvida testa HPV v kolposkopski ambulanti, objavljenem v Zborniku kolposkopskega tečaja 2013.

Proces pomnoževanja HPV je natančno uravnan in je odvisen od prisotnosti oz. odsotnosti določenih virusnih beljakovin in tudi od stopnje zrelosti epitelnih celic gostitelja. Tako je npr. pomnoževanje HPV v bazalnih epitelnih celicah močno omejeno. Pozneje se sočasno z dozorevanjem okuženih celic povečuje tudi sposobnost pomnoževanja HPV, kompletni virioni pa se sproščajo le iz popolnoma dozorelih celic. V jedrih bazalnih celic se genom HPV nahaja izključno v obliki zunajkromosomskih krožnih delcev oz. v t. i. episomih. Bazalne celice z episomi so nosilke latentne HPV-okužbe in jih histološko ni mogoče razlikovati od neokuženih celic. Kmalu po okužbi bazalnih celic se število kopij virusnega genoma poveča na od 50 do 100 kopij na celico, neodvisno od celičnega cikla. Podvojevanje virusnega genoma nato

tesno sledi celičnemu ciklu gostiteljske celice. Navadno se pri eni celični delitvi virusni genom podvoji le enkrat. Ko je HPV v bazalnem sloju, je sinteza virusnih beljakovin minimalna. V glavnem se sintetizirata beljakovini E6 in E7, poleg minimalne količine drugih virusnih beljakovin, predvsem E1 in E2, ki sta potrebni za začetek podvojevanja in oddvojitve virusnega genoma (episoma). S pomočjo beljakovin E6 in E7, katerih izražanje spodbuja nizka raven E2 (v tem primeru beljakovine E2 deluje kot aktivator prepisovanja E6 in E7), HPV v nadaljevanju okužbe spremeni celično okolje z namenom, da ustvari pogoje za podvojevanje virusa med potekom diferenciacije okuženih celic v keratinocite. V fizioloških pogojih (to je brez prisotnosti HPV) bazalne celice, ki vstopijo v suprabazalne epitelne sloje, po določenem številu delitev izstopijo iz celičnega ciklusa in začnejo proces terminalne diferenciacije s ciljem, da vzpostavijo zaščitni keratinski sloj, ki ga normalno zagotavlja koža. Nasprotno se zaradi vpliva beljakovin E6 in E7 ter delno tudi E5 s HPV okužene celice suprabazalnega sloja delijo večkrat kot običajno, preden preidejo v višje sloje epitela. Ko pridejo v stratum spinosum, v njih naraste količina beljakovin HPV, ki so nujne za podvojevanje virusa (E1 in E2). Povišana raven beljakovine E2 zavre izražanje virusnih onkogenov, kar zaustavlja proliferacijo epitelnih celic in omogoča njihovo diferenciacijo v keratinocite. Glede na to, da je izražanje genov E6 in E7 zavrt, se beljakovini E1 in E2 vežeta na značilna zaporedja DNA v območju LCR in aktivirata celične beljakovine oz. mehanizme, potrebne za podvojevanje virusne DNA. Predvideva se, da tu podvajanje virusnega genoma poteka po načinu kotalečega se kroga (angl. rolling circle), tako da v gostiteljskih celicah nastaja na tisoče kopij virusnega genoma. Ko okuženi keratinociti pridejo v zgornje sloje epitela (stratum granulosum), podvojevanju virusnega genoma sledi sinteza virusnih beljakovin, ki so potrebne za sestavljanje virionov (L1, L2) oz. njihovo sproščanje (E4) iz gostiteljskih celic. Pri oblikovanju infektivnih virusnih delcev ima pomembno vlogo tudi beljakovina E2, saj povečuje učinkovitost vključitve virusnega genoma v virusno sredico s strani L1 in L2. Virusni delci nastajajo v zelo velikem številu in so sposobni okužiti sosednje celice.

Aktivno pomnoževanje HPV v anogenitalnem področju se klinično največkrat odraža kot benigne, bradavicam podobne spremembe ali kot cervikalna intraepitelijska neoplazija 1. stopnje, ki s svoje površine sproščajo veliko količino infektivnih virusnih delcev. Okužbo, v kateri virus uspešno zaključi svoj življenjski krog, imenujemo produktivna virusna okužba, same spremembe, ki pri tem nastanejo, pa produktivne spremembe oz. lezije. V pro-

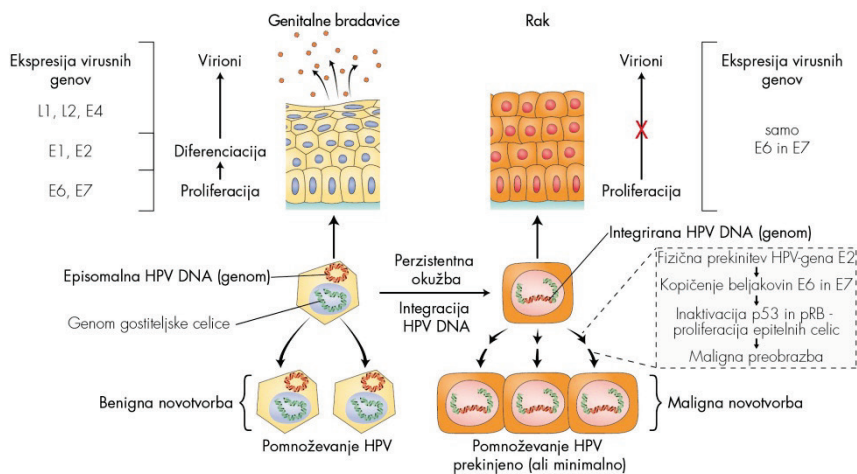
duktivnih spremembah je izražanje virusnih genov natančno uravnavano. Virusne beljakovine se namreč izražajo v točno določenih časovnih intervalih in v nadzorovanih količinah ter sovpadajo z dozorevanjem gostiteljskih celic. Številni genotipi HPV povzročajo samo to vrsto sprememb, in redko oz. nikoli nastanek malignih sprememb. Dogodki, ki vodijo do nastanka zrelih virusnih delcev v zgornjih plasteh epitela, so skupni tako nizkorizičnim kot tudi visokorizičnim genotipom HPV. Zaradi pomnoževanja HPV v dokončno diferenciranih epitelni celicah se le-te morfološko spremenijo in začnejo postopoma propadati. Ta citopatski učinek, značilen za HPV, imenujemo koilocitoza. Za koilocite so značilna skrčena, hiperkromna jedra različnih oblik, kromatin je grudast, okoli jeder se pojavlja značilen svetli pas ali halo. Koilocitoza je znak produktivne virusne okužbe, ki se odraža v propadu celic, in je histološko najbolje vidna v zgornji tretjini epitela benignih sprememb, povezanih s HPV.

Rak materničnega vratu je najhujša posledica okužbe s HPV, ki se razvije postopoma, skozi zaporedje relativno dobro poznanih dogodkov. Rak materničnega vratu lahko nastane le pri ženskah, ki so dolgotrajno okužene z enim ali več visokorizičnimi genotipi HPV, najpogosteje s HPV-16 ali HPV-18. Pri teh osebah izguba zaščitnega delovanja celičnih tumorje zavirajočih beljakovin, ki nastane kot posledica nenadzorovanega izražanja (delovanja) virusnih beljakovin E6 in E7, vodi do kopičenja različnih sekundarnih mutacij, ki lahko čez leta privedejo do nastanka raka.

Molekularni model karcinogeneze, posredovane z visokorizičnimi genotipi HPV

Novejša spoznanja o HPV so privedla do razvoja molekularnega modela karcinogeneze, posredovane z visokorizičnimi genotipi HPV. Temelj modela je interakcija virusnih beljakovin z močno kontroliranim spletom celičnih onkogenov in tumorje zavirajočih beljakovin, predvsem p53 in pRB, ki uravnavajo rast in delitev celic. Model opisuje nastanek malignih novotvorb v treh stopnjah, pri čemer kot vzorčni tumor služi rak materničnega vratu. V prvi stopnji HPV okuži bazalne celice ploščatoceličnega epitela. V drugi stopnji pride do vključevanja (integracije) HPV DNA v genom gostiteljske celice, kar je tudi ključni dogodek v nastanku raka. Do vključevanja virusne DNA pride le v primeru razmeroma redke dolgotrajne (perzistentne) okužbe z visokorizičnimi genotipi HPV. Nagnjenost k vključevanju v humani genom izkazujejo predvsem visokorizični genotipi HPV (med njimi največjo HPV-16 in HPV-18), medtem ko je ta dogodek pri okužbi z nizkorizičnimi

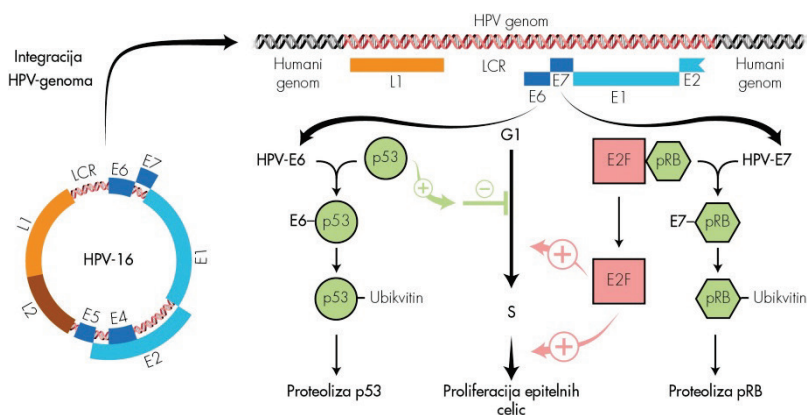
genotipi HPV (npr. HPV-6 in HPV-11) izjemno redek (Slika 3). V tretji stopnji razvoja tumorja imajo poleg HPV (ta deluje kot endogeni karcinogen) pomembno vlogo tudi dodatne karcinogene snovi, kot so cigaretni dim, UV-žarki, obsevanje, najrazličnejši kemični agensi itd., ker povzročajo nastanek številnih sprememb človeškega genoma, ki vodijo v nesmrtnost okuženih celic in na koncu do njihove maligne preobrazbe.



Slika 3: Povzetek ključnih dogodkov v patogenezi anogenitalnih bradavic in raka materničnega vratu. (J. Triglav, 2011. Prirejeno po: Beutner KR, Tyring S. Human papilloma virus and human disease. Am J Med. 1997; 102: 9–15, Figure 2; Doorbar J. Molecular bio logy of human papilloma virus infection and cervical cancer. Clin Sci (Lond). 2006; 110: 525–41, Figure 2, Figure 5.)

Številne raziskave so pokazale, da je fizikalno stanje genoma HPV v benignih in malignih novotvorbah oz. različnih predrakavih spremembah epitela različno (Slika 3). V benignih novotvorbah, kot so genitalne bradavice, je virusna DNA prisotna v obliki episoma, medtem ko je pri večini malignih novotvorb in delu CIN III vsaj del virusne DNA (vedno sta vključena vsaj zapisa za E6 in E7) integriran v genom gostiteljske celice. Genom HPV je vključen tudi pri manjšem deležu CIN I, zato domnevamo, da je virusna integracija najverjetneje zgodnji dogodek v procesu nastanka raka. Mesto v DNA bazalnih celic, na katerem pride do vključevanja genoma HPV, ni specifično. Vgrajeno virusno DNA so našli na različnih kromosomih, vendar pogosto v bližini t. i. krhkih mest, medtem ko se krožni genom virusa pred vključitvijo skoraj vedno prekine na istem mestu, tj. v področju gena E2 (Slika 4).

Glede na to, da je beljakovina E2 odgovorna za zaviranje prepisovanja zgodnjih virusnih genov E6 in E7, fizična prekinitev gena E2 vodi do izgube njene biološke vloge. Rezultat tega je povečano in nekontrolirano izražanje oz. kopičenje beljakovin E6 in E7, ki se vežeta na celični tumorje zavirajoči beljakovini p53 in pRB in sodelujeta pri njihovi razgradnji (Slika 4). Do nekontroliranega izražanja virusnih onkogenov redkeje prihaja v primeru, ko gen E2 ni prekinjen, oz. v primeru, ko je vezavno mesto za beljakovino E2 znotraj uravnalnega območja LCR nedostopno oz. metilirano. Ne glede na mehanizem, zmanjševanje fizioloških količin beljakovin p53 in pRB znotraj celice in prekinitev njunega tumorsko-zaščitnega delovanja predstavlja ključni dogodek v razvoju raka.



Slika 4: Shematski prikaz molekularnih interakcij med virusnima beljakovinama E6 in E7 ter celičnima tumorje zavirajočima beljakovinama p53 in pRB (J. Triglav, 2011. Prerejeno po: Vousden K. Interactions of human papilloma virus transforming proteins with the products of tumor suppressor genes. *FASEB J.* 1993; 7: 872–9, Figure 1; Lazo PA. The molecular genetics of cervical carcinoma. *Br J Cancer.* 1999; 80: 2008–18, Figure 1.)

Nedavne raziskave so pokazale, da se beljakovina E6 visokorizičnih genotipov HPV v gostiteljskih celicah poveže v tridelni kompleks s celično beljakovino p53 in celično ubikvitinsko ligazo E6AP (angl. cellular E6AP ubiquitin ligase) in sproži hitro razgradnjo p53 z od ubikvitina odvisnim sistemom proteaz oz. s proteasomi. Beljakovina p53 je dejavnik prepisovanja, ki normalno uravnava prepisovanje celičnih beljakovin, ki sodelujejo v nadzoru celičnega cikla na prehodu iz G1- v S-fazo. Njeno izražanje lahko sprožijo različni geno- ali citotoksični dejavniki, ki predstavljajo potencialno nevarnost za celico (najpogosteje so to poškodbe DNA). Po poškodbi celične

DNA, ki lahko nastane kot posledica normalnega celičnega pomnoževanja in/ali zaradi izpostavitve celične DNA različnim fizikalnim ali kemijskim agensom, raven p53 naglo naraste (sama beljakovina se aktivira s potranslacijskimi modifikacijami), kar zaustavi celično delitev za tako dolgo, dokler celični popravljalni mehanizmi ne popravijo okvarjenih odsekov DNA. Po odpravi poškodb raven p53 upade in celični ciklus napreduje v S-fazo, kjer se podvoji popravljena DNA. V primeru, ko so poškodbe celičnega genoma preobsežne ali nepopravljive, p53 sproži proces celične apoptoze. Beljakovino p53 so zaradi te vloge poimenovali varuh človeškega genoma. Nasprotno pa trajno znižana raven beljakovine p53, do katere lahko pride zaradi mutacij ali odsotnosti gena p53, ali pa beljakovino p53 inaktivira HPV-E6, omogoča neovirano delitev celic s poškodovano DNA, kar v končni fazi lahko privede do njihove maligne preobrazbe. Čeprav je osrednja vloga beljakovine HPV-E6 vezana na razgradnjo tumorje zavirajoče beljakovine p53, se ta veže tudi na nekatere ostale celične beljakovine ali uravnava njihovo izražanje. Na ta način se prepreči nespecifični imunski odgovor na okužbo s HPV npr. z oviranjem interferonskega protivirusnega odziva in signalne poti TLR (angl. toll-like receptor) in od p53 neodvisne apoptotske poti (npr. apoptotska signalna pot preko membranskih receptorjev TNF ali mitohondrijskih beljakovin Bak in Bax) ter se spodbudi proliferacija epitelnih celic in nastanek malignih tumorjev (npr. z aktivacijo encima telomeraze oz. njegove katalitične podenote hTERT, kar vodi v nesmrtnost celic, s povzročanjem kromosomalnih aberacij, z oviranjem celične adhezije, z rušenjem medceličnih stikov in celičnega citoskeleta, z oviranjem diferenciacije epitelnih celic ter spodbujanjem angiogeneze).

Čeprav lahko tudi beljakovine E6 nizkorizičnih genotipov HPV tvorijo stabilne komplekse z beljakovino E6AP, ti ne vežejo oz. ne vodijo do razgradnje p53. Zato domnevamo, da so tarča kompleksa E6-E6AP nizkorizičnih HPV nekatere druge, še neznanе, celične beljakovine. Nasprotno pa se lahko beljakovine E6 tako nizkorizičnih kot tudi visokorizičnih genotipov HPV vežejo neposredno na p53 ali povzročajo njegovo nestabilnost (npr. z inaktivacijo encima acetiltransferaze p300 in beljakovine CBP) in na ta način dodatno ovirajo njegovo vezavo na značilna zaporedja v celični DNA.

Virusna beljakovina E7 je strukturno in funkcionalno podobna antigenu E1A adenovirusov (Ad EA1) in velikemu antigenu T virusa poliooma SV40 (SV40 T-Ag). Vse omenjene beljakovine tvorijo komplekse s celično tumorje zavirajočo beljakovino pRB (retinoblastomska beljakovina) in sorodnima žepnima beljakovinama (angl. pocket proteins) p107 in p130, ki jih tako

zavrejo. Po vezavi E7 visokorizičnih genotipov HPV na beljakovino pRB pride do proteolitske razgradnje pRB v celičnih proteasomih. Beljakovina pRB normalno deluje kot zaviralec (represor) družine dejavnikov prepisovana E2F, ki imajo ključno vlogo v aktivaciji genov, potrebnih za sintezo DNA, in stimulaciji vstopa celice v S-fazo celičnega cikla; z vezavo na E2F beljakovina pRB prepreči izražanje teh genov. Na koncu G1-faze celičnega cikla, ko so izpolnjeni vsi fiziološki pogoji za vstop celice v S-fazo, od ciklina odvisne kinaze fosforilirajo pRB in ga tako inaktivirajo, E2F se odcepi od pRB in aktivira podvojevanje DNA oz. delitev celic. Vezava virusne beljakovine E7 z defosforilirano obliko pRB ima v osnovi enak učinek kot fosforilacija pRB; to je odcepitev E2F od pRB in spodbujanje celične proliferacije. Ta je za razliko od proliferacije, ki poteka fiziološko oz. brez prisotnosti HPV nekontrolirana in povišana ter tako odpira vrata maligni preobrazbi celice. Inaktivacija pRB z beljakovino E7 visokorizičnih genotipov HPV se odraža v povečanem izražanju njegovega zaviralca – beljakovine p16INK4A. Ugotavljanje povečanega izražanja p16INK4A v citoloških in histoloških vzorcih z imunohistokemično metodo se v zadnjih nekaj letih uporablja tudi v diagnostične namene za dokazovanje HPV-okuženih celic, ki imajo povišano raven izražanja beljakovine E7 oz. za dokazovanje CIN višjih stopenj in raka materničnega vratu. Beljakovina E7 lahko tvori komplekse tudi z nekaterimi ostalimi celičnimi beljakovinami, ki so posredno ali neposredno odgovorne za uravnavanje celične proliferacije (različni prepisovalni dejavniki, histonske deacetilaze, beljakovine prepisovalnega kompleksa AP1, ciklina A in E, inhibitorja od ciklina odvisnih kinaz p21 in p27) in preko katerih lahko dodatno spodbuja pomnoževanje gostiteljskih celic. Podobno kot beljakovina E6 tudi beljakovina E7 povzroča genetsko nestabilnost celičnega genoma, npr. s povzročanjem aneuploidije in preureditve kromosomov, in na ta način pospešuje proces karcinogeneze. Povzročanje genomske nestabilnosti s strani E6 in E7 se smatra za zgodnji dogodek v procesu karcinogeneze, pred integracijo HPV-DNA v celični genom, in je značilno le za visokorizične genotipe HPV. Beljakovina E7 naj bi bila pomembna tudi za vzdrževanje aktiviranega stanja telomeraz in podaljševanje telomer s sistemom ALT (angl. alternative lengthening of telomeres). Pomembna dodatna vloga E7 je aktivacija nekaterih celičnih metabolnih encimov (npr. piruvat kinaze in alfa glukozidaze), ki omogočajo hitrejšo izrabo celičnih zalog glikogena, pospešujejo biosintezo in obenem zmanjšujejo potrebo celice po kisiku (značilnost tumorskih celic), ovirajo različne komponente interferonskega protivirusnega odziva in apoptotsko pot anoikis – ta pot se sproži v celicah, ki vstopajo v

S-fazo celičnega cikla in ki niso pritrjene na zunajcelični matriks; z oviranjem te poti virusni beljakovini E6 in E7 dodatno usmerjata celice v maligno preobrazbo. Sposobnost vezave s tumor zavirajočo beljakovino pRB imajo tudi virusne beljakovine E7 nizkorizičnih genotipov HPV, vendar je njihova moč vezave v primerjavi z beljakovinami E7 visokorizičnih HPV približno stokrat manjša.

Z oviranjem normalnega delovanja poglobitnih protitumorskih zaščitnikov naših celic virusni beljakovini E6 in E7 visokorizičnih genotipov HPV omogočata neovirano škodljivo delovanje različnih karcinogenih dejavnikov (E6 in E7 delujeta kot endogena mutagena) in nenadzorovano proliferacijo celic s poškodovano DNA, kar lahko vodi do kopičenja različnih sekundarnih mutacij znotraj ene ali več celic in s tem do velike nagnjenosti k nesmrtnosti in maligni preobrazbi s HPV okuženih celic. Zgodnji genetski dogodki v procesu karcinogeneze, posredovane s HPV, ki so povezani z indukcijo nesmrtnosti, vključujejo delecije na kromosomih 3p, 6q, 10p, 11p, 11q, 13q in 18q, pridobitve (angl. non-random gains) na kromosomih 5, 7q, 8q, 9q in 20q ter strukturne spremembe na kromosomih 10, 18 in 20. Genetske spremembe na kromosomih 3p in 6q vodijo do:

- delecije genov, ki nosijo zapise za tumorje zavirajoče beljakovine,
- reaktivacije encima telomeraze (npr. zaradi izgube gena za telomerni represor) in
- izmikanja virusa imunskemu odgovoru (npr. izguba genov za antigene PHK razreda I).

Pozni genetski dogodki v procesu karcinogeneze, ki so povezani z indukcijo celične transformacije (invazije), vključujejo:

- pridobitve na kromosomu 3q, zaradi katerih se poveča število genov za strukturno podenoto hTR-encima telomeraze,
- izgube na kromosomu 11, ki vodijo do delecije genov za nekatere tumorje zavirajoče beljakovine in
- epigenetske spremembe oz. hipermetilacijo promotorjev za tumor zavirajoče beljakovine, kot so TSLC1, CDH1, DAPK, FHIT, HIC-1, p16, RAR-beta, RASSF1A in TIMP-2.

Genetske spremembe na gostiteljskih kromosomih vplivajo tudi na nepravilno oz. povečano izražanje celičnih onkogenov, kot so EGF-receptor, c-myc, neu/c-erb-B2, MDM2 in ras, ki tako najverjetneje prispevajo svoj delež k

nastanku malignih sprememb. Njihovo povečano izražanje je najpogosteje posledica pomnoževanja kromosomskih odsekov, ki nosijo zapise za te gene.

Imunologija okužbe s HPV

Imunski odgovor na okužbo s HPV je še poln neznank in je v primerjavi z večino ostalih virusov nenavadno slab in počasen, kar nakazuje na to, da so HPV evolucijsko razvili mehanizme, s katerimi se uspešno izmikajo imunskemu odgovoru. Mehanizem imunskega izmikavanja HPV temelji predvsem na oviranju učinkovite predstavitve virusnih antigenov. HPV se namreč pomnožujejo le v zgornjih plasteh epitela kože in sluznic, pri čemer ne povzročajo pomembnejše celične lize oz. nekroze tkiv. Za razliko od večine drugih virusov v poteku okužbe s HPV ni viremije. Vse to zmanjšuje količino virusnih antigenov, ki so predstavljeni imunskim celicam, in obenem zagotavlja minimalno količino vnetnih signalov, ki bi lahko aktivirali imunski sistem. Ker je vnetnih citokinov premalo in ker virusni beljakovini E6 in E7 zavirata izražanje genov MIP3 α , IL-8, TLR9, je pomembno motena aktivacija in migracija antigen predstavitvenih celic (Langerhansove celice) in posledično aktivacija limfocitov T in B. Poleg tega je izražanje najbolj imunogene beljakovine HPV, tj. velike plaščne beljakovine L1, omejeno le na dokončno diferencirane epitelne celice, ki se nahajajo v zgornjih plasteh epitela. Da bi se izognili hitremu in učinkovitemu imunskemu odgovoru, HPV motijo tudi signalne poti, ki jih sprožata interferona alfa in gama, ter ovirajo izražanje celične beljakovine IRF-1 (angl. interferon regulatory factor 1). Le-ta je odgovorna za prepis interferona alfa in beta ter za od interferonov spodbujeno prepisovanje celičnih genov. HPV v okuženih celicah ovirajo tudi nastajanje polipeptidnih verig molekul PHK razreda I, kar dodatno ovira proces predstavitve virusnih antigenov. Vse skupaj vodi do relativno počasnega celičnega in zlasti humoralnega imunskega odgovora. Po mnenju strokovnjakov se pri večini okuženih v prvih treh mesecih po okužbi najprej pojavi celični imunski odgovor proti virusnim beljakovinom E2 in E6, ki povzroči uspešno regresijo večine novonastalih genitalnih bradavic in CIN I. Humoralni imunski odgovor se pojavi le nekaj mesecev kasneje in zanj je značilen zelo nizek nivo protivirusnih protiteles anti-HPV. Ocenjeno je, da je povprečen čas od okužbe s HPV do pojava merljive količine protiteles anti-HPV v serumu (serokonverzije) 12 mesecev. Poleg tega v 18 mesecih po okužbi samo 54–69 % okuženih oseb razvije merljiv nivo protiteles proti virusni beljakovini L1. Večina strokovnjakov je prepričana, da so protitelesa anti-HPV, ki nastanejo po naravni okužbi, značilna za določen genotip HPV

in ne ščitijo navzkrižno pred okužbo z drugimi genotipi HPV, za razliko od protiteles anti-HPV, spodbujenih s cepljenjem proti HPV. Po preboleli okužbi s HPV (merilo je izguba HPV-DNA) nivo protiteles anti-HPV z leti pada in pri pomembnem deležu inicialno anti-HPV-pozitivnih žensk po nekaj letih protitelesa izginejo iz seruma oz. njihova količina pade pod merljivi nivo. Nedavne raziskave so pokazale, da po naravni okužbi nastala protitelesa anti-HPV ne ščitijo popolnoma pred ponovno okužbo z istim genotipom HPV. Zaenkrat ni jasno, ali je ta fenomen povezan s padcem minimalne količine protiteles, ki bi bila potrebna za dolgotrajno zaščito pred ponovno okužbo z istim genotipom skozi čas, ali s kakšnim drugi razlogom.

Osnovni koncept diagnostike okužbe s HPV

HPV dokazujemo skorajda izključno z molekularnimi metodami. Okužbo s HPV je sicer mogoče dokazati tudi z opazovanjem značilnih citopatskih sprememb epitelnih celic s svetlobnim mikroskopom, z opazovanjem virusnih delcev s pomočjo elektronskega mikroskopa ali z dokazovanjem virusnih strukturnih beljakovin z uporabo poliklonskih protiteles z imunohistokemično metodo, vendar se zaradi nizke občutljivosti in nezmožnosti določanja genotipa HPV te metode ne uporabljajo v rutinski diagnostiki okužb s HPV.

Klinični pomen izvida testa HPV v kolposkopski ambulanti, indikacije za uporabo testa HPV v Sloveniji ter problemi povezani z nekritično uporabo ali neuporabo testa HPV so podrobno opisani v prispevku Ivanuš U. in Primic Žakelj M. z naslovom Pomen izvida testa HPV v kolposkopski ambulanti, objavljenem v Zborniku kolposkopskega tečaja 2013. V nadaljevanju bomo na kratko predstavili osnovni koncept HPV-testiranja v primerjavi z drugimi mikrobiološkimi testi, ki jih uporabljamo v medicini.

Smernice, ki narekujejo uporabo testov HPV, temeljijo izključno na uporabi klinično preverjenih testov. Po naših podatkih je bilo na svetovnem tržišču ob koncu leta 2013 vsaj 145 različnih komercialno dostopnih testov HPV in vsaj 90 njihovih različic. Kljub tako velikem številu testov, smo po nedavnem natančnem pregledu objav v medicinskih časopisih ugotovili, da le zelo omejeno število testov HPV na tržišču (manj kot desetina) zadovoljuje minimalnim kriterijem za varno uporabo v klinične namene za vsaj eno od dogovorjenih kliničnih indikacij, . Poleg tega za več kot tri četrtine testov HPV, ki so trenutno komercialno dostopni, kljub obsežnemu pregledu literature, nismo našli niti ene same objave v recenziranih znanstvenih revijah.

Enotni zaključek vseh strokovnjakov je, da tako komercialno dostopnih testov HPV kot tistih razvitih v laboratoriju (angl. in-house tests), ki niso bili ustrezno klinično preverjeni, ne smemo uporabljati v klinični praksi. Zaradi pomanjkanja predpisov in šibke kontrole na tem področju, se na žalost po vsem svetu v vsakdanji praksi uporabljajo številni testi HPV, ki niso klinično preverjeni. To se na srečo v Sloveniji zaenkrat ne dogaja in močno upamo, da bo tako ostalo tudi v prihodnje.

Podobno kot drugi mikrobiološki testi, ki jih uporabljamo v medicini, mora vsak nov test HPV, ki naj bi ga uporabljali v klinični praksi, izpolnjevati dogovorjene standarde za klinično specifičnost in občutljivost. Da bi olajšali uvedbo novih komercialno dostopnih testov HPV, so nedavno objavili mednarodna strokovna priporočila o tem, kako ustrezno ovrednotiti novo razvite teste HPV predvsem za varno uporabo v primarnem presejalnem testiranju za zgodnje odkrivanje raka materničnega vratu ter za druge klinične indikacije. Mednarodna priporočila temeljijo na tem, da morajo testi HPV izpolnjevati vse dogovorjene standarde za klinično občutljivost, klinično specifičnost in znotraj- in med- laboratorijsko ponovljivost, medtem ko se lahko razlikujejo glede na tehnologijo testiranja, stopnjo avtomatizacije, materialne stroške testiranja in sposobnost analize različno velikega števila vzorcev.

HPV-testiranje za boljše prepoznavanje žensk z večjim tveganjem za rak materničnega vratu se bistveno razlikuje od molekularnega testiranja na druge medicinsko pomembne viruse, ker visoka analitična občutljivost testa ni glavni kriterij za njegovo dobro klinično uporabnost. Kljub temu dejstvu, ima več kot tri četrtine komercialno dostopnih testov HPV, ki se trenutno uporabljajo po svetu, previsoko analitično občutljivost, ki vodi v prekomerno odkrivanje prehodnih klinično nemih in produktivnih okužb, s čimer narašča število nepotrebnih kolposkopij in biopsij, slabo korelacijo testa HPV s histologijo, nepotrebno zdravljenje in posledično v zdravnikovo nezaupanje pozitivnim rezultatom testa HPV.

Druga posebnost testov HPV, v primerjavi z drugimi mikrobiološkimi testi, je ta, da je za boljše prepoznavanje žensk z večjim tveganjem za rak materničnega vratu, potrebno uravnovesiti in zmanjšati število tarčnih genotipov HPV v testu. Tako je pri načrtovanju novega testa HPV, ki naj bi se uporabljal za dogovorjene klinične indikacije, potrebno zelo dobro pretehtati, kako uskladiti klinično občutljivost s klinično specifičnostjo za odkrivanje predrakavih sprememb. Z vključitvijo HPV genotipov, ki so pogosti pri nemih

okužbah ali predrakavih spremembah nizke stopnje in le redko ali izjemoma povezani z rakom materničnega vratu (npr. HPV-53 ali HPV-66), tvegamo zelo velik padec klinične specifičnosti testa HPV ob zanemarljivi izboljšavi občutljivosti. Prav tako je potrebno imeti v mislih, da ne glede na najvišjo možno analitično občutljivost testa HPV, s katerim izvedemo presejalno testiranje na rak materničnega vratu, negativni izvid ni nikoli popolno zagotovilo za odsotnost bolezni, zaradi mnogih drugih od testa HPV neodvisnih dejavnikov, kot so npr. nekvalitetno odvzet bris, za bris nedostopna sprememba, zamenjan vzorec, neprimeren transport vzorca, prisotnost bioloških in nebioloških zaviralcev v vzorcu, napaka izvajalca testiranja, zamenjava izvida, neprimerno razumevanje rezultata testa.

Glavni cilji za nadaljnje izboljšave testov HPV so avtomatizacija, boljša klinična občutljivost in višja klinična specifičnost. Raziskave razumevanja mehanizmov patogeneze napredovanja predrakavih sprememb do raka materničnega vratu, ostajajo prednostna naloga, saj bi lahko rezultati takšnih raziskav privedli k odkritju novih biomarkerjev za CIN3/rak materničnega vratu, ki bi jih lahko uporabili kot nove tarče v obstoječih triažnih testih ali presejalnih programih.

Viri za dodatni študij

Arbyn M, Ronco G, Anttila A, et al. Evidence regarding human papillomavirus testing in secondary prevention of cervical cancer. *Vaccine*. 2012; Suppl 30: F88-F99.

Castle PE. Abuses in human papillomavirus DNA testing. *Obstet Gynecol*. 2011; 118: 1-3.

Cubie HA. Diseases associated with human papillomavirus infection. *Virology*. 2013; 445: 21-34.

Cubie HA, Cuschieri K. Understanding HPV tests and their appropriate applications. *Cytopathology*. 2013; 24: 289-308.

de Villiers EM. Cross-roads in the classification of papillomaviruses. *Virology*. 2013; 445: 2-10.

Dillner J. Primary human papillomavirus testing in organized cervical screening. *Curr Opin Obstet Gynecol*. 2013; 25: 11-6.

Doorbar J, Quint W, Banks L, et al. The biology and life-cycle of human papillomaviruses. *Vaccine*. 2012; Suppl 30: F55-F70.

- Ivanuš U, Primic Žakelj M. Pomen izvida testa HPV v kolposkopski ambulanti. In: Smrkolj Š, ed. Obnovitveni kolposkopski tečaj (zbornik); 2013 Mar 29-30; Ljubljana (Slovenia). Ljubljana: Združenje za ginekološko onkologijo, kolposkopijo in cervikalno patologijo SZD in Onkološki inštitut; 2013. p. 78-101.
- Kocjan BJ, Poljak M. Papilomavirusi. In: Poljak M, Petrovec M, eds. Medicinska virologija. Ljubljana: Medicinski razgledi; 2011. p. 41-60.
- Luhn P, Wentzensen N. HPV-based tests for cervical cancer screening and management of cervical disease. *Curr Obstet Gynecol Rep.* 2013; 2: 76-85.
- Maglennon GA, McIntosh P, Doorbar J. Persistence of viral DNA in the epithelial basal layer suggests a model for papillomavirus latency following immune regression. *Virology.* 2011; 414: 153-63.
- Moscicki AB, Schiffman M, Burchell A, et al. Updating the natural history of human papillomavirus and anogenital cancers. *Vaccine.* 2012; Suppl 30: F24-33.
- Poljak M, Cuzick J, Kocjan BJ, et al. Nucleic acid tests for the detection of alpha human papillomaviruses. *Vaccine.* 2012; Suppl 30: F100-F106.
- Quint W, Jenkins D, Molijn A, et al. One virus, one lesion-individual components of CIN lesions contain a specific HPV type. *J Pathol.* 2012; 227: 62-71.
- Rector A, Van Ranst M. Animal papillomaviruses. *Virology.* 2013; 445: 213-23.
- Schiffman M, Clifford G, Buonaguro FM. Classification of weakly carcinogenic human papillomavirus types: addressing the limits of epidemiology at the borderline. *Infect Agent Cancer.* 2009; 4: 8.

Presejalni programi za raka materničnega vratu – trenutno stanje in prihodnost

Maja Primic Žakelj, Urška Ivanuš

Uvod

Rak materničnega vratu je v svetu četrti najpogostejši ženski rak, večina bolnic (okrog 85 %) pa je iz manj razvitih svetovnih področij (1). V Evropi, zlasti v državah, ki so uspešne pri njegovem obvladovanju, je bistveno redkejša bolezen (1). Javnozdravstveno je pomembna, saj prizadene mlajše ženske, ki so še delovno aktivne in morajo skrbeti za družino.

Napori za obvladovanje raka materničnega vratu imajo dolgo zgodovino. Prve raziskave, ki so pokazale vpliv dobro organiziranih, kakovostnih presejalnih programov z uporabo citološkega brisa materničnega vratu (BMV) na incidenco raka materničnega vratu, so bile objavljene v šestdesetih in sedemdesetih letih prejšnjega stoletja. Kazale so bodisi manjšo incidenco ploščatoceličnega raka materničnega vratu med redno presejanimi ženskami v primerjavi s tistimi, ki na presejanje niso hodile ali pa manjšo incidenco raka materničnega vratu po uvedbi presejalnega programa v primerjavi s tisto pred tem. Ocenili so, da se v presejani populaciji ob primerni udeležbi in kakovosti programa incidenca raka materničnega vratu lahko zmanjša za 80 % ali več (2). Bistveno za uspeh programov pa sta visoka udeležba ciljne skupine žensk in kakovost vseh postopkov, kar je mogoče doseči le z organiziranimi populacijskimi programi. Povsod tam, kjer nista bila izpolnjena oba ali vsaj eden od teh pogojev, do bistvenega zmanjšanja incidence raka materničnega vratu ni prišlo, kljub razširjenemu priložnostnem, spontanem presejanju (3).

Razvoj na področju citologije je prinesel klinično uporabnejšo morfološko klasifikacijo citoloških izvidov, Bethesda 2001 (4) in poleg klasične še tekočinsko citologijo in računalniško pomoč pri interpretaciji izvida. Tekočinska citologija ima sicer manj neuporabnih brisov, vendar izsledki metaanaliz ne kažejo, da bi bila bolj občutljiva in specifična od klasične (5). V eni od razis-

kav pa so ugotovili, da je kombinacija tekočinske citologije z računalniško pomočjo bolj občutljiva, vendar dražja od klasične (6).

Spoznanje o tem, da je dolgotrajna okužba s HPV nujni (ne pa zadosten) vzrok za nastanek raka materničnega vratu, odpira nove možnosti za primarno in sekundarno preventivo raka materničnega vratu (7, 8, 9). Preprečevanje nastanka raka s cepljenjem in uporaba testa HPV v triaži, pri spremljanju žensk po zdravljenju CIN in v primarnem presejanju so novi izzivi za javno zdravje in nalagajo državam resen razmislek o primarni preventivi raka materničnega vratu in nadaljnji organiziranosti presejalnih programov (10).

Presejanje za raka materničnega vratu v Evropi

Prve presejalne programe so v šestdesetih letih prejšnjega stoletja začeli na Finskem, v delu Norveške in na Nizozemskem (3). V začetku devetdesetih let je v okviru programa Evropa proti raku začelo delovati Evropsko presejalno mrežje za raka materničnega vratu, ki je povežalo petnajsterico držav, ki so tedaj sestavljale Evropsko zvezo. V okviru tega mrežja so leta 1993 nastale prve Evropske smernice za zagotavljanje kakovosti v presejanju za raka materničnega vratu (11). Postavile so temelje organiziranim presejalnim programom, ki veljajo še danes in vzpostavile koncept zagotavljanja kakovosti.

Po zaključku programa Evropa proti raku je leta 2003 Svet Evropske zveze sprejel Priporočila o presejanju za raka v Evropski zvezi (12). Ugotovili so, da je dovolj znanstvenih dokazov, da lahko državam članicam priporočijo, naj vzpostavijo organizirane presejalne programe za raka materničnega vratu in dojk pri ženskah in za raka debelega črevesa in danke pri obeh spolih. Programi naj bodo organizirani v skladu z evropskimi smernicami za zagotavljanje in nadziranje kakovosti. Kot presejalni test za raka materničnega vratu so priporočili citološki bris (test PAP), ki naj ga začno uporabljati pri ženskah, starih od 20–30 let, ponavljajo pa naj ga na 3–5 let do 60. ali 65. leta starosti. Poudarili so, da je na vseh ravneh presejanja treba zagotoviti čim večjo kakovost, kar je mogoče udejaniti le v organiziranih populacijskih programih; priložnostno presejanje naj bi čim bolj omejili. Zagotoviti je treba tudi spremljanje posameznih žensk in njihovih izvidov, ki nastanejo pri presejanju, v diagnostiki in zdravljenju. Zbirajo naj se v centralnem presejalnem registru zato, da se sproti ugotavlja, ali program dosega zastavljene kratkoročne in dolgoročne cilje.

Leta 2008 je izšlo prvo poročilo o tem, kako države članice upoštevajo Priporočila o presejanju za raka v Evropski zvezi (13). Ugotovili so, da organizirani populacijski programi za raka materničnega vratu tečejo ali jih vzpostavljajo v 15 državah (Danska, Estonija, Finska, Francija, Irska, Italija, Madžarska, Nizozemska, Poljska, Portugalska, Romunija, Slovenija, Španija, Švedska in Velika Britanija); v ostalih državah je bilo presejanje priložnostno. Države so se med seboj razlikovale tudi glede na starost ob začetku in zaključku presejanja in trajanje intervala med presejalnimi pregledi. Tako ponekod prično s presejanjem že pri 20 let starih ženskah, drugod pri starih 30 let, zaključijo pa pri 60 ali 64 letih; ponekod zgornje starostne omejitve nimajo. Intervali med pregledi pa so od enega do dveh let pri priložnostnem presejanju, 3–5 let pa v organiziranih programih; ponekod intervale spremenijo glede na starost in so po 50. letu starosti daljši kot pri mlajših.

Leta 2008 so izšle tudi prenovljene Evropske smernice za zagotavljanje kakovosti v presejanju za raka materničnega vratu (14). Te ponovno poudarjajo, da sta na populacijski ravni za uspeh presejalnega programa pomembni visoka udeležba ciljne skupine žensk, kakovost vseh postopkov in redno spremljanje, kar je mogoče doseči le z organiziranim programom. Tudi priložnostno (spontano, oportunistično) presejanje sicer lahko prinese dobrobit posameznim ženskam, uspehi na populacijski ravni pa so bistveno manjši. Poleg tega lahko tako ostanejo nekatere populacijske skupine popolnoma nepresejane, pri drugih pa je poraba brisov bistveno večja, kot je potrebno.

Čeprav je presejalnih programov v Evropi vse več, pa ostajajo problem ženske v tistih evropskih državah, predvsem v vzhodni Evropi, ki presejanja za raka materničnega vratu nimajo na voljo. Pri njih sta incidenca raka materničnega vratu in umrljivost med največjimi v Evropi. Glede na to, da v teh državah večinoma ni dovolj kakovostnih laboratorijev za citopatologijo, je toliko pomembneje, da načrtovalci zdravstvene politike razmišljajo o novih metodah za presejanje, predvsem o primarnem testiranju na okužbo s HPV in o primarni preventivi, cepljenju (15).

Presejanje za raka materničnega vratu v Sloveniji

Redno spremljanje podatkov Registra raka Republike Slovenije (RRRS) o incidenci raka materničnega vratu, tj. številu novih primerov te bolezni pri nas, je omogočilo spoznanje, da se je število novih primerov konec devetdesetih v Sloveniji vztrajno večalo in da smo bili po incidenci v zgornji tretjini lestvice evropskih držav. To je bila spodbuda, da smo na Onkološkem inšti-

tuitu Ljubljana v sodelovanju z Ministrstvom za zdravje in Zavodom za zdravstveno zavarovanje pred skoraj 15 leti začrtali organizirani presejalni program in ga začeli preverjati s pilotsko študijo. Izkušnje drugih in številne raziskave so dokazovale, da le tak pristop lahko zveča učinkovitost dotlej priložnostnega presejanja, uveljavljenega pri nas več desetletij.

Z uvedbo presejalnega programa na državni ravni leta 2003 je bil na Onkološkem inštitutu Ljubljana vzpostavljen tudi koordinacijski center s centralnim informacijskim sistemom, Register ZORA. V Registru ZORA se iz citoloških in histoloških laboratorijev mesečno zbirajo podatki o izvidih brisov materničnega vratu (BMV) in o izvidih histoloških preiskav zaradi cervikalne patologije, od leta 2010 tudi izvidi triažnega testa HPV (16).

Povezava izvidov BMV s Centralnim registrom prebivalstva (CRP) in Registrom prostorskih enot omogoča spremljanje stopnje pregledanosti ciljne skupine (ženske stare 20 do 64 let) ter identifikacijo tistih, ki v zadnjih štirih letih nimajo zabeleženega izvida BMV. Tem pošljemo na naslov stalnega prebivališča vabilo na preventivni ginekološki pregled z odvzemom BMV. Letno tako iz Registra ZORA pošljemo okrog 70.000 vabil, manj kot en odstotek vabil se zaradi neustreznega podatka o stalnem prebivališču ali vitalnem stanju v CRP vrne. Zaradi posebnosti primarnega zdravstvenega varstva ženk pri nas (izbrani ginekolog), se ženske namreč na presejalne preglede v določenih intervalih lahko naročijo tudi same oz. jih je po 3 letih od zadnjega pregleda dolžan povabiti izbrani ginekolog (16).

Pomembna naloga koordinacijskega centra od vsega začetka je tudi priprava in izdajanje strokovnih smernic v sodelovanju s strokovnjaki za posamezna področja (17, 18, 19). V začetku je bilo največ pozornosti posvečene ureditvi citopatološke dejavnosti. Področje citologije je tisto področje v programu ZORA, ki ima najbolj dodelan sistem za zagotavljanje in nadzor kakovosti. Elementi tega sistema so enotna citološka napotnica in izvid s poenoteno terminologijo, centralna registracija podatkov v Registru ZORA, standardi in navodila za delo v citopatoloških laboratorijih, vsakoletna revizija brisov materničnega vratu tistih žensk, ki so na novo zbolele za RMV in redna, sistematična izobraževanja. Uvedba teh elementov je nujna tudi na drugih področjih delovanja programa ZORA, kot sta npr. kolposkopija in histopatologija, katerih kakovost je skupaj z uvedbo triažnega testa HPV v obravnavo žensk s predrakavimi spremembami pomembna za to, da bo nepotrebne invazivne diagnostike čim manj.

Na področju ginekološke citopatologije je bila leta 2006 opuščena stara klasifikacija izvoda po Papanicolaou in uvedena nova, ki se je približala klasifikaciji Bethesda. Glavna sprememba je bila razdelitev izvoda v dve kategoriji: negativen bris in patološki bris. Negativen bris vsebuje samo normalne celične elemente, brez neoplastičnih sprememb, ali pa reaktivne spremembe, ki so benigne narave in lahko nastanejo iz različnih vzrokov (pri vnetjih, vstavljenem materničnem vložku, po obsevanjih in kot posledica drugih nespecifičnih povzročiteljev). V letu 2011 je bila v citologiji dokončno sprejeta izvorna klasifikacija po Bethesda 2001 (4). Tako je po novem uporabnost brisa razdeljena le v dve skupini, in sicer na uporabni in neuporabni bris. Med patološkimi spremembami ploščatih celic je nova skupina APC-VS (atipične ploščate celice, pri katerih ni mogoče zanesljivo izključiti ploščato-celične intraepitelijske lezije visoke stopnje – PIL-VS). Pri žleznihih spremembah je nova delitev atipičnih žleznihih sprememb na AŽC-N (atipične žlezne celice, neopredeljene) in na AŽC-VN (atipične žlezne celice, verjetno neoplastične).

Glede na to, da mora posameznim spremembam slediti tudi pravilno ukrepanje ginekologa, so bile v času delovanja programa večkrat posodobljene smernice za obravnavo žensk s predrakavimi spremembami, zadnjič leta 2011 (18). Prenovljene smernice priporočajo triažni test HPV, ki je z dodatnimi indikacijami v letu 2011 postal del diagnostičnega postopka pri ženskah z neopredeljenimi atipičnimi ploščatimi in žleznihih celicami, s CIN 1 in po zdravljenju CIN ter pri ploščatih intraepitelijskih lezijah nizke stopnje pri ženskah, starih 35 let in več. Poleg tega pa nove Smernice že vključujejo dodatne celične spremembe v brisu, kot jih vsebuje klasifikacija po Bethesda.

Slovenski podatki kažejo, da program ZORA po desetih letih delovanja na državni ravni že daje javnozdravstvene učinke, ki se kažejo v veliki udeležbi žensk v presejanju in v zmanjševanju bremena raka materničnega vratu v našem prebivalstvu. V obdobju od 1. 7. 2010 do 31. 6. 2012 je bila triletna pregledanost ciljne skupine žensk 71,3-odstotna (20). Število novih primerov raka materničnega vratu se je zmanjšalo iz 211 ob začetku programa leta 2003 na 117 leta 2012 (20).

Presejanje za raka materničnega vratu v prihodnosti

Pričakujemo lahko, da se bo način obvladovanja raka materničnega vratu v prihodnosti spremenil. V primarni preventivi je uvedba cepljenja pred okužbo z onkogenimi HPV odprla novo poglavje. Kljub cepljenju pa bo potreb-

no tudi presejanje, saj cepljenje trenutno ne prepreči okužb z vsemi genotipi HPV (10).

V sekundarni preventivi za primarno presejanje raziskujejo uporabo testa HPV pri ženskah, starejših od 30 let. Pri mlajših je okužba s HPV preveč razširjena in samo prehodna, tako bi po nepotrebem z dodatnimi pregledi obremenjevali preveč žensk s prehodno okužbo. Testi HPV praviloma določajo prisotnost nukleinskih kislin (DNK ali RNK) virusa v brisu materničnega vratu. Trenutno je na tržišču več kot 100 različnih testov HPV za določanje onkogenih genotipov HPV, od tega jih ima le 10–15 % v strokovni literaturi dokumentirane podatke o kliničnih merah veljavnosti (21). Najpogosteje se uporablja test Hybrid Capture[®] 2 (hc2) (Qiagen, Hilden, Nemčija), ki je najbolj preverjen in uporabljan test v klinični praksi (21).

V številnih evropskih državah že potekajo raziskave primarnega presejanja s testom HPV. Prednost testa HPV v primerjavi s citološkim presejanjem je namreč v tem, da je ta test bolj občutljiv za odkrivanje hudih predrakavih sprememb (cervikalne intraepitelijske neoplazije visoke stopnje, CIN 2+). Čeprav je test HPV bolj občutljiv, je manj specifičen, zato je nujno potrebna nadaljnja triaža HPV pozitivnih žensk zato, da se izdvoji tiste, ki potrebujejo zdravljenje in po nepotrebem ne obremenjuje s pregledi žensk s prehodno okužbo (22).

Raziskave so trenutno usmerjene predvsem v iskanje bolj specifičnih triažnih testov. Med njimi proučujejo citološki pregled BMV, genotipizacijo, imunohistokemično barvanje p16INK4a ali p16/Ki-67 in DNK metilacijske markerje (23).

V vseh programih se srečujemo tudi z ženskami, ki se presejalnih pregledov iz različnih razlogov ne udeležujejo. Vzorec za test HPV si z različnimi testerji, ki jih razvijajo številni proizvajalci, lahko vzamejo ženske tudi same doma, kar odpira dodatne možnosti za povečanje udeležbe v presejanju (24).

Nove validirane HPV presejalne metode kažejo manjše stopnje hudih predrakavih sprememb v primerjavi s klasično citologijo, stopnja hudih predrakavih sprememb po negativnem testu HPV pa je zanemarljiva. Zato lahko pričakujemo, da bo vpliv testiranja HPV na incidenco raka bistveno večji od klasične citologije. Tudi presejalni interval se bo lahko podaljšal, kar bo povečalo možnosti za večjo presejanost. Prednost testa HPV je tudi v tem, da metoda ni subjektivna in ima zato boljšo ponovljivost od citologije. Seveda pa ni mogoče pričakovati nobenega večjega javnozdravstvenega učinka, če

ne bo zadostne pregledanosti populacije. Kar je še bolj nevarno – nove metode lahko povečajo stroške in dodajo nasprotno učinke – zato morajo biti integrirane v organizirane presejalne programe.

Zaključek

V zadnjih desetletjih je bilo citološko presejanje izjemno pomembno za zmanjšanje incidence raka materničnega vratu. Nova dognanja kažejo, da ga bo mogoče zamenjati s primarnim testiranjem s HPV in tako še nadalje zmanjšati incidenco te bolezni. Vendar pa ima test HPV več napačno pozitivnih izvidov kot citologija, kar ima lahko za posledico več ponovnih pregledov, večje stroške in prekomerno zdravljenje. Zato je pred kakršno koli spremembo programa in uvedbo novih metod nujno oceniti, kakšen posledice ima lahko sprememba presejalne metode in uvedba novih triažnih metod.

Zadostna udeležba ostaja še vedno eden od najpomembnejših dejavnikov, ki vpliva na uspeh presejanja, zato veliko obeta možnost, da ženske opravijo odvzem brisa same doma. Prav tako bo ta metoda učinkovita tam, kjer nimajo na razpolago dovolj osebja za presejalne preglede.

Pomembno raziskovalno vprašanje ostaja, kakšen je najprimernejši način za triažo žensk s pozitivnim testom HPV. V praksi se največ uporablja BMV in/ali genotipizacija, najbolj obetavni novi triažni metodi pa sta imunohistocitokemično barvanje p16/Ki-67 in molekularna diagnostika metilacije človeške in/ali virusne DNK. Nekatere teh metod je mogoče napraviti tudi na samoodvzetih vzorcih, kar odpira nove možnosti tudi na področju presejanja s testom HPV doma.

Po uvedbi cepljenja proti HPV naj bi se v cepljenih generacijah breme okužb s HPV zmanjšalo, s tem pa tudi ogroženost s predrakavimi spremembami in z rakom materničnega vratu, zato se bo spremenila tudi učinkovitost presejalnih metod. Države z dobro organiziranimi presejalnimi programi, kamor sodi tudi Slovenija, iščejo nove pristope k presejanju cepljenih generacij. Najučinkovitejši se kaže test HPV v primernih, ne prekratkih intervalih (10).

V več evropskih državah (npr. v Italiji, na Švedskem, v Veliki Britaniji in na Nizozemskem) že tečejo raziskave primarnega presejanja s testom HPV. Predvidevajo, da bodo v teh državah že v naslednjih 5 letih privzeli ta način presejanja, ker je bolj občutljiv za spremembe visoke stopnje. Samoodvzem

bo v začetku verjetno metoda izbora za neodzivnice, morda pa ga bodo kasneje lahko izbrale vse ženske. Do takrat pa bodo potrebne raziskave, ki bodo pokazale najprimernejše metode za neposredno molekularno triažo.

Uvedba cepljenja proti HPV in testov HPV prinaša poseben izziv tudi na področje organizacije citologije, ki je v organiziranih presejalnih programih, tudi v Sloveniji, v šestdesetih letih razvoja dosegla zelo dobro kakovost. Pred morebitnimi spremembami presejalne metode je treba razmisliti o novi vlogi, ki jo bodo imeli citološki laboratoriji po taki spremembi. Število BMV se bo občutno zmanjšalo, vendar se bo hkrati povečala težavnost ocenjevanja BMV. Rabili bomo manj citopatologov in presejalcev, ki pa bodo morali biti izjemno dobro izobraženi in izurjeni. Ker se odpirajo nove diagnostične metode za natančnejše določanje tveganja predrakavih in rakavih sprememb materničnega vratu (na primer p16/Ki-67), v tujini del osebja v citoloških laboratorijih že preusmerjajo v te nove metode. V tujih strokovnih krogih je pogosta tema razprav, ali je v času, ko imamo na voljo več različnih metod za določanje tveganja raka materničnega vratu, ki so komplementarne in se lahko uporabljajo v različnih kombinacijah, morda smiselno preiti iz algoritemske obravnave ženske na obravnavo glede na tveganje raka. V praksi bi to pomenilo, da bi v laboratoriju po ugotovitvi presejalnega izvida po potrebi in v skladu z vnaprej določenim protokolom opravili še druge analize (kot na primer pregled BMV, genotipizacijo, p16-Ki67, metilacijo DNK) ter izvide združili v enotno oceno ogroženosti ženske. Na podlagi te ocene bi potem ginekolog žensko bodisi vrnil v presejanje ali pri njej opravil kolposkopijo. Število kontrolnih pregledov, ki s čakanjem in strahom obremenjujejo ženske ter z dodatnim delom ginekološke ambulante in zdravstveno blagajno, naj bi se z razvojem sodobne tehnologije čim bolj zmanjšalo.

Literatura

1. Ferlay J, Soerjomataram I, Ervik M, Dikshit R, Eser S, Mathers C, Rebelo M, Parkin DM, Forman D, Bray, F. GLOBOCAN 2012 v1.0, Cancer Incidence and Mortality Worldwide: IARC CancerBase No. 11 [Internet]. Lyon, France: International Agency for Research on Cancer; 2013. Dostopno na: <http://globocan.iarc.fr>.
2. IARC working group on evaluation of cervical cancer screening programmes. Screening for squamous cervical cancer: duration of low risk after negative results of cervical cytology and its implication for screening policies. *Br Med J* 1986; 293: 659–64.
3. International Agency for Research on Cancer. Cervix cancer screening. IARC handbooks of cancer prevention. Vol. 10. Lyon, France: IARC Press; 2005: 1–302.

4. Solomon D, Davey D, Kurman R et al. The 2001 Bethesda System: terminology for reporting results of cervical cytology. *JAMA*. 2002; 287: 2114–9.
5. Arbyn M, Bergeron C, Klinkhamer P, Martin-Hirsch P, Siebers AG, Bulten J. Liquid compared with conventional cervical cytology: a systematic review and meta-analysis. *Obstet Gynecol* 2008; 111: 167–77.
6. Davey E, d'Asuncao J, Irwing L et al. Accuracy of reading liquid based cytology slides using the ThinPrep Imager compared with conventional cytology: prospective study. *BMJ* 2007; 335: 31–4.
7. Zur Hausen H. Human papillomaviruses and their possible role in squamous cell carcinomas. *Curr Trop Microbiol Immunol* 1977; 78: 1–30.
8. Durst M, Gissmann L, Ikenberg H, zur Hausen H. A papilloma virus DNA from a cervical carcinoma and its prevalence in cancer biopsy from different geographic regions. *Proc Natl Acad Sci* 1983; 12: 3812–5.
9. Bosch FX, Lorincz A, Munoz N, Meijer CJ, Shah KV. The causal relation between human papilloma virus and cervical cancer. *J Clin Pathol* 2002; 55: 244–65.
10. Bosch FX, Broker TR, Forman D et al. Comprehensive control of human papillomavirus infections and related diseases. *Vaccine* 2012; 30, Suppl 5: G1–G31.
11. Coleman D, Day N, Douglas G et al. European guidelines for quality assurance in cervical cancer screening. Europe against cancer programme. *Eur J Cancer* 1993; 29 A, Suppl 4, S1–S38.
12. Council of the European Union. Council Recommendation of 2 December on Cancer Screening. *Off J Eur Union* 2003; 878: 34–8.
13. von Karsa L, Antilla A, Ronco G et al. Cancer screening in the European Union. Report on the Implementation of the Council Recommendation on cancer screening – First Report. Luxembourg: European Commission 2008; 1–136.
14. Arbyn M, Anttila A, Jordan J et al. eds. European guidelines for quality assurance in cervical cancer screening. 2nd ed. Luxembourg: Office for Official Publications of the European Communities, 2008.
15. Bray F, Lortet-Tieulent J, Znaor A, Brotons M, Poljak M, Arbyn M. Patterns and trends in human papillomavirus-related diseases in central and eastern Europe and central Asia. *Vaccine* 2013; 31S: H32–H45.
16. Primic-Žakelj M, Zadnik V, Pogačnik A, Uršič-Vrščaj M. Presejanje za raka materničnega vratu v Sloveniji in državni program ZORA. *Radiol Oncol* 2006; 40, Suppl. 1: S143–S148.

17. Primic Žakelj M, Uršič Vrščaj M, Pogačnik A, Ivanuš U, editors. Navodila ginekologom za delo v programu ZORA. Posodobitev 2011. Ljubljana: Onkološki inštitut Ljubljana; 2011.
18. Uršič Vrščaj M, Možina A, Kobal B, Takač I, Deisinger D, Zore A. Smernice za celostno obravnavo žensk s predrakavimi spremembami materničnega vratu. Posodobitev 2011. Ljubljana: Onkološki inštitut Ljubljana; 2011.
19. Pogačnik A, Strojani Fležar M, Repše-Fokter A, Snoj V, Kirbiš Srebotnik I, Primic-Žakelj M. Navodila za citološke izvide brisov materničnega vratu—klasifikacija po Bethesda. Posodobitev 2011. Ljubljana: Onkološki inštitut Ljubljana; 2011.
20. Izjava DP ZORA za javnost 2014 in DP ZORA v slikah 2014. Dostopno na: <http://zora.onko-i.si/>
21. Poljak M, Cuzick J, Kocjan BJ, Iftner T, Dillner J, Arbyn M. Nucleic acid tests for the detection of alpha human papillomaviruses. *Vaccine* 2012; 30, Suppl 5:F100-6.
22. Wentzensen N. Triage of HPV-positive women in cervical cancer screening. *Lancet Oncol* 2013; 14: 107–9.
23. Cuzick J, Bergeron C, von Knebel Doeberitz M et al. New technologies and procedures for cervical cancer screening. *Vaccine* 2012; Suppl. 30: F107–16.
24. Bosgraaf RP, Siebers AG, De Hullu JA et al. The current position and the future perspectives of cervical cancer screening. *Expert Rev Anticancer Ther* 2014; 14: 75–92.

Smernice za celostno obravnavo žensk s predrakavimi spremembami materničnega vratu

prim. Tatjana Kodrič, dr. med.

Uvod

Organizirano presejanje za raka materničnega vratu se je začelo l. 2003 z DP Zora. Incidenca invazivnega raka se je zaradi uspešnega programa zmanjšala. V l. 2003 je bilo 210 novih primerov, v l. 2012 pa 117. Pregledanost žensk se je povečala. Sprejete so bile smernice in zakonski predpisi, ki zagotavljajo kakovosten in celosten presejalni program in uspešno zdravljenje. Upoštevajo evropska priporočila, standarde in kazalce kakovosti pri odkrivanju raka materničnega vratu.

V presejalni program ZORA so vključene ženske med 20. in 64. letom starosti. Po dveh negativnih brisih materničnega vratu (BMV) v obdobju 12. mesecev so vključene v triletno presejanje. V BMV se ocenjujejo patomorfološke oblikovne značilnosti celic ploščatega in žleznega epitela. Za oceno citološkega brisa uporabljamo od l. 2011 terminologijo po Bethsedi. Brisi so razvrščeni v negativne in patološke. V primeru patološkega brisa, je izbira diagnostičnih postopkov prepuščena ginekologu. V Smernicah za celostno obravnavo žensk s predrakavimi spremembami materničnega vratu (Smernice), ki so bile sprejete in posodobljene l. 2011, so zapisana »[...] priporočila o nadaljnjih ukrepih v skladu s klinično anamnestičnimi podatki in v soglasju z bolnico ter v skladu s sodobnim poznavanjem problema.«

V primeru patološkega brisa materničnega vratu spremljamo žensko s:

- citološko preiskavo – ponovitev BMV,
- odvzamemo vzorec za triažni test HPV,
- kolposkopijo.

Izbira diagnostične preiskave je odvisna od stopnje patološke spremembe v citološkem brisu materničnega vratu. Upoštevamo občutljivost posamezne diagnostične preiskave in se izogibamo prekomerni diagnostiki in zdravljenju.

Triažni test HPV

Triažni test HPV je del diagnostičnega postopka pri začetno patoloških BMV za prepoznavanje žensk z večjim ali manjšim tveganjem za razvoj raka MV. V Smernicah so opredeljeni razlogi za uporabo triažnega testa HPV – hC2 (hybrid capture 2). Triažni test je indiciran pri:

- atipične ploščate celice neopredeljene (APC – N),
- ploščato intraepitelna lezija nizke stopnje pri ženskah starih 35 let ali več (PIL – NS),
- CIN – 1,
- atipične žlezne celice neopredeljene (AŽC – N),
- po zdravljenju CIN.

Triažni test HPV opravimo skupaj z BMV, 6 do 12 mesecev po diagnozi, ki priporoča testiranje. Triažni test je v primerjavi z BMV bolj občutljiv, v primeru negativnega testa lahko z več kot 99% verjetnostjo potrdimo odsotnost predrakavih sprememb in žensko hitreje in varneje vrnemo v presejalni program. Pozitivni triažni test vodi v dodatne preiskave – kolposkopijo.

Kolposkopija

Kolposkopija se v skladu s Smernicami uporablja:

- pri CIN 1, 2 ali CIN 3,
- pri patoloških brisih PIL VS (APC – VS),
- atipičnih žleznih celicah (AŽC),
- po zdravljenju predrakavih sprememb ob pozitivnem triažnem testu HPV.

Kolposkopsko preiskavo opravimo tudi pri makroskopsko sumljivi spremembi materničnega vratu ali nožnice, pri ženski z izvensikličnimi neopredeljenimi krvavitvami, pri ponavljajočih se kolpitisih in makroskopsko vidnih spremembah zunanega spolovila. Kolposkopija je subjektivna diagnostična metoda za prepoznavanje nevidnih predrakavih sprememb. Zanesljivost kolposkopije je 86%. S kolposkopijo prepoznavamo visoko rizične prekanceroze – VRP, spremljamo progresijo in regresijo CIN, potrdimo ali izključimo karcinom, ocenjujemo ustreznost kolposkopske preiskave in transformacijsko cono, izbiramo mesto biopsije in odločamo o načinu zdravljenja. Kolposkopska preiskava lahko zaradi lažno negativnih izvidov vodi k napačni izbiri zdravljenja. Kolposkopist mora prepoznati ženske z večjim tveganjem

za nastanek RMV. Standardizacija kolposkopske preiskave določa pogoje za kvalitetno obravnavo žensk s patološkimi brisi. Združenje za ginekološko onkologijo in kolposkopijo je leta 2003 in 2004 pripravilo priporočila, ki so bila potrjena na Republiškem strokovnem kolegiju za ginekologijo in perinatologijo (RSK). V priporočilih je poudarek na beleženju kolposkopskih preiskav v kolposkopski karton, analizi histoloških izvidov ter diagnostičnih posegov. Patohistološki izvidi veljajo za zlati standard in so pomembni za oceno kvalitete zdravljenja.

Zaključek

Za zagotavljanje kvalitetne obravnave žensk s predrakavimi spremembami upoštevamo zapisana priporočila v Smernicah za obravnavo žensk s predrakavimi spremembami. Ženske s patološkimi izvidi z blagimi celičnimi spremembami spremljamo s triažnim testom HPV in tako zmanjšamo število kolposkopskih preiskav. Po zdravljenju prekancerov ženske sledimo z BMV in triažnim testom HPV, kar omogoča hitrejšo vrnitev v presejalni program. Implementacija kolposkopskega kartona, enotna terminologija, registracija kolposkopskih izvidov v registru ZORA, poenotenje patohistoloških izvidov in analiza postopkov zdravljenja bodo nedvomno izboljšali uspešnost presejalnega programa.

Literatura

Register raka RS. www.slora.si.

Vrščaj Uršič M. (ed.). Smernice za celostno obravnavo žensk s predrakavimi spremembami materničnega vratu. Ljubljana: onkološki inštitut, 2006; posodobitev 2011.

Ivanuš U., Poljak M., Pohar Marinšek Ž., Uršič Vrščaj M. Prve izkušnje s triažnim testom HPV v Sloveniji. Zbornik 2. izobraževalni dan programa ZORA Brdo pri Kranju, 8. april 2011.

Strokovna priporočila za vabljenje za ginekologa že opredeljenih žensk v fazi zagona DP ZORA. Register ZORA, Ljubljana: Onkološki inštitut, 2003.

European guidelines for quality assurance in cervical cancer screening, Second Edition. European Communities. Belgium, 2008.

Primic-Žakelj M., Ivanuš U. Deset let delovanja programa Zora. V Ivanuš U., Primic-Žakelj M., Repše-Fokter A. (ed.). 4. Izobraževalni dan programa ZORA. Zbornik; Brdo pri Kranju. Onkološki inštitut Ljubljana. 2013.

Ivanuš U., Primic-Žakelj M. Pomen izvida HPV v kolposkopski ambulanti. Obnovitveni kolposkopski tečaj. Zbornik 2013. Ljubljana, Slovenija.

Smrkolj Š., Jančar N., Ivanuš U. Pomen kakovosti kolposkopije za preprečevanje prekomerne diagnostike in zdravljenja ter preprečevanje spregledanih patoloških sprememb materničnega vratu. In Ivanuš U., Primic-Žakelj M., Repše-Fokter A. (ed.). 4. Izobraževalni dan programa ZORA. Zbornik; Brdo pri Kranju. Onkološki inštitut Ljubljana. 2013.

Smrkolj Š., Jančar N., Možina A., Kolposkopski karton. V Smrkolj Š. Obnovitveni kolposkopski tečaj. Zbornik 2012. Ljubljana, Slovenija.

Kodrič T. Terminologija in indikacije za kolposkopski pregled. V Smrkolj Š. Obnovitveni kolposkopski tečaj. Zbornik 2013. Ljubljana, Slovenija.

Možina A., Uršič-Vrščaj M., Rakar S. e tal. Kazalniki kakovosti in standardi na področju odkrivanja in zdravljenja prekancerov materničnega vratu. Zdravniški vestnik 2003; 72: 49-53.

Možina A., Rakar S., Vrščaj Uršič M. Katalog znanj in izobraževanje iz kolposkopije. I. Slovenski kongres o cervikalni patologiji s kolposkopskim tečajem. Zbornik. 2006. 68-70.

Smernice za standardizacijo postopkov in histopatoloških izvidov na področju ginekološke patologije - cervikalna neoplazija - povzetek

Margareta Strojan Fležar

»Smernice za standardizacijo postopkov in histopatoloških izvidov na področju ginekološke patologije - cervikalna neoplazija« je pripravila delovna skupina v sestavi: Margareta Strojan Fležar, Snježana Frković Grazio, Helena Gutnik, Gorana Gašljević, Ivana Glumbić in Matej Bračko. Delovno skupino je potrdil RSK za patologijo in sodno medicino, Smernice pa so bile predstavljene 15.11.2013 na sestanku Združenja za patologijo in sodno medicino in so s predstavitvijo postale veljavne.

V prispevku je predstavljen povzetek Smernic.

Uvod

Kakovost histopatološke diagnostike pomembno vpliva na nadaljnjo obravnavo bolnikov, posebej še bolnikov z rakom, pa tudi tistih s predrakavimi spremembami. Smernice za standardizacijo postopkov in histopatoloških izvidov predstavljajo pomemben korak k zagotavljanju kakovosti na tem področju.

Histopatološki izvid biopsijskih vzorcev materničnega vratu je osnova za odločitev o zdravljenju in je tudi zlati standard za kontrolo kakovosti citologije in kolposkopije v državnem presejalnem programu zgodnjega odkrivanja predrakavih sprememb materničnega vratu (ZORA) (1-4). Histopatološke izvide materničnega vratu so vsi laboratoriji za patologijo v Sloveniji od l. 2005 po Zakonu o zbirkah podatkov s področja zdravstvenega varstva (UL RS št. 65, 2000) dolžni pošiljati v Register ZORA, histopatološke izvide predrakavih sprememb visoke stopnje (cervikalna intraepitelijska neoplazija (CIN) stopnje 3 (CIN 3), cervikalna glandularna intraepitelijska neoplazija (CGIN) visoke stopnje (CGIN-VS) / endocervikalni adenokarcinom in situ) in karcinom materničnega vratu pa zbirajo tudi v Registru raka Republike Slovenije (5).

Pošiljanje vzorcev

Za pravilno vrednotenje histopatoloških sprememb in tudi za pravilno vnašanje izvidov v Register ZORA potrebujemo popolne podatke o bolnici in vzorcu, kar mora biti označeno na napotnici in/ali samem vzorcu. Poleg identifikacijskih podatkov o bolnici (ime in priimek, vsaj datum rojstva, naslov), potrebujemo tudi podatke o naročniku preiskave (ustanova, oddelek, napotni zdravnik, kontaktna telefonska številka). Za pravilno interpretacijo histopatoloških najdb nujno potrebujemo indikacije za poseg (citološki izvid BMV, pozitiven triažni test na humane papiloma viruse (TT HPV), patološki kolposkopski izvid, drugo), pa tudi podatke o drugih, predvsem predrakavih in malignih boleznih in načinu zdravljenja le teh. Zaželeni so tudi podatki o prejšnjih citoloških in/ali histopatoloških izvidih in podatki o drugih vrstah zdravljenja (npr. hormonsko zdravljenje), ter podatki o menstrualnem ciklusu, nosečnosti, saj lahko pomembno spremenijo histomorfološko sliko.

Na napotnici mora biti obvezno navedeno mesto odvzema vzorca (lokalizacija), tip biopsije (način odvzema vzorca) ter datum/ura odvzema vzorca.

Manjše vzorce pošiljajo v 10 % pufranem formalinu v ustreznih zaprtih posodah, ki so označene z identifikacijskimi podatki bolnice in oznako mesta odvzema, če je odvzetih več vzorcev iz različnih mest. Priporočljivo je, da bi večje vzorce pošiljali sveže v ustrezni zaprti posodi čimprej do laboratorija.

Postopki po sprejemu tkivnega vzorca v histopatološki laboratorij in priprava za svetlobnomikroskopski pregled

V nadaljevanju Smernic so opisani standardizirani postopki za različne vrste tkivnih vzorcev:

- odščip / manjša ekscizija / abrazija cerviksa,
- ekscizijske biopsije: konizacija in LLETZ (*angl.* Large Loop Excision of Transformation zone),
- histerektomija / trahelektomija z ali brez pelvične limfadenektomije.

V uvodu je za vsako vrsto vzorca navedena opredelitev oziroma definicija tkivnega vzorca.

Sledijo navodila za ustrezen makroskopski opis, kar lahko zamenjamo s fotografijo tkivnega vzorca pri odščipih, manjših ekscizijah in/ali abrazijah cerviksa (z vsebnikom, na katerem je vidna oznaka in označene kasete z vzorci).

Predvsem pri histerektomijah opišemo položaj in velikost makroskopsko vidnih sprememb / tumorja (v treh dimenzijah), oddaljenost od resekcijskih robov (globokega in vaginalnega), opišemo natančno tudi vsa ostala tkiva/organe v resektatu in odnos tumorja do ostalih struktur. Za vsako lokacijo navedemo število izoliranih bezgavk, velikost bezgavk in makroskopski videz.

Sledijo natančna navodila za vzorčenje.

Tkivo odščipov/ manjših ekscizij/ abradatov cerviksa v celoti vložimo v kasete za nadaljnjo obdelavo. Tkivo ekscizijskih biopsij - konizacije in LLETZ-a – prav tako vzorčimo v celoti. Uporabimo lahko različne tehnike rezanja konusov, bodisi radialno rezanje ali pa serijsko zaporedno rezanje na 2-3 mm. Če je vzorec orientiran, zabeležimo smer rezanja.

Ekscizat, ki je povsem razprt (npr. pri LLETZ-u) ali posamezne vzorce pri eksciziji v večih delih režemo na zaporedne serijske rezine prečno na daljšo os površine ekscizata.

V vzorcih histerektomij vzorčimo maternični vrat v celoti (kot pri konizaciji), če je tumor majhen in v primeru, ko ni makroskopsko vidnega tumorja. Vzorce iz makroskopsko vidnega tumorja materničnega vratu jemljemo tako, da prikažemo največjo globino invazije in resekcijske robove (proti nožnici, sprednji del proti mehurju, zadnji del proti rektovaginalnemu septumu, in parametrijem/paracervikalnemu tkivu). Velike tumorje vzorčimo po principu: 1 tkivni blok na 1 cm največjega premera tumorja. Dodatne vzorce jemljemo iz okolice tumorja, da bi dokazali morebitne preostanke CIN ali CGIN. Odvzamemo vzorce celotne debeline spodnjega uterinega segmenta za oceno morebitnega vraščanja proti telesu maternice.

Maternico in adneксе vzorčimo glede na standardne protokole (reference smernic za druge organe), če ni makroskopsko vidnega tumorja. Dodatno vzorčimo makroskopsko vidne tumorske infiltrate. Bezgavke, v katerih makroskopsko ni povsem jasnih zasevkov vzorčimo v celoti. Iz metastatskih bezgavk izjemoma lahko vzamemo le reprezentativen vzorec s perinodalnim maščevjem. Če makroskopsko v poslanem tkivu ni jasnih bezgavk, vzorčimo celotno tkivo.

Iz standardno pripravljenih tkivnih blokov režemo tkivne rezine debeline 3-5 µm.

Tkivne vzorce odščipov/ manjših ekscizij in ekscizijskih biopsij - konizacija in LLETZ – režemo v večih nivojih (najmanj 5 nivojev), pri tem razmik med rezinami (globino rezanja) prilagodimo debelini koščka - z narezovanjem naj bi zajeli vsaj polovico debeline vzorca.

Pri vzorcih konizacije in LLETZ-a je pomembno, da dobimo ustrezne rezine za oceno sprememb, kar pomeni, da je v rezini zajeta celotna površina sluznice in vsi ekscizijski robovi - večinoma to dosežemo z rezanjem stopničaste serije rezin (običajno vsaj 5 rezin v razmaku pribl. 200 µm). Globlji rezi so potrebni v primerih, če stopnja bolezenskih sprememb v bioptičnem vzorcu ni skladna s napotno diagnozo.

Standardna metoda barvanja tkivnih rezin je hematokslin in eozin (HE).

Po presoji uporabljamo dodatna specialna ali imunohistokemična barvanja.

Histopatološki izvid

Histopatološki izvid vsebuje makroskopski opis in izvid svetlobnomikroskopske preiskave (tudi specialna barvanja, imunohistokemična barvanja).

V diagnozi navedemo:

- anatomsko lokalizacijo odvzema vzorca / vrsto tkiva in način odvzema,
- histopatološko diagnozo.

Predrakave spremembe

V histopatološkem izvidu uporabljamo za diagnozo predrakavih sprememb na ploščatem epiteliju klasifikacijo po WHO: cervikalna intraepitelijska neoplazija stopnje 1, 2 ali 3 (CIN1, CIN2, CIN3) (6).

Predrakave spremembe na žleznem epiteliju so po WHO klasifikaciji opredeljene kot žlezna displazija in endocervikalni adenokarcinom in situ (AIS). V nekaterih državah uporabljajo terminologijo cervikalna glandularna (žlezna) intraepitelijska neoplazija (CGIN) nizke stopnje (NS) in visoke stopnje (VS). CGIN-NS ustreza žlezni displaziji (po WHO), CGIN-VS pa AIS (6-8). Med predrakavimi spremembami se uveljavlja nova entiteta stratificirana mucin-producirajoča intraepitelijska lezija (SMILE), ki zaenkrat ni vključena v WHO klasifikacijo (6-8).

V histopatološki izvid predrakavih sprememb moramo pri konizaciji vključiti izvid za resekcijske robove. Lahko navedemo tudi diagnoze za neneoplastične spremembe epitelijskega tkiva.

Invazivni karcinom

Histološki tip in diferenciacijo navedemo po klasifikaciji po WHO (6).

Navedemo globino in širino invazije ter morebitno limfovaskularno invazijo, izvid resekcijskih robov, bezgavk in drugih organov. Navedemo oceno FIGO stadija, TNM stadija – končni stadij določijo na multidisciplinarnem konziliju. Navedemo šifro histopatološke diagnoze po ICD/SNOMED.

Podrobna navodila za merjenje invazije so povzeta po smernicah presejalnega programa za maternični vrat v Veliki Britaniji (2).

Komentar k histopatološki diagnozi

Če s histopatološko preiskavo ne najdemo pričakovanih sprememb, mora biti to jasno navedeno v histopatološkem izvidu. V teh primerih patolog ocenjuje, ali je vzorec reprezentativen. Priporočljiva je primerjava histopatološke diagnoze z napotno histopatološko diagnozo prejšnje biopsije materničnega vratu. Pri neujemanju moramo narediti dodatne globlje tkivne rezine, še posebej če je prejšnja histopatološka diagnoza potrdila neoplazijo. Globlje rezine režemo tudi pri histoloških znakih sumljivih za invazijo. Navedemo tudi, če biopsija ni tehnično ustrezna (termične poškodbe, itd).

Zagotavljanje kakovosti dela

Laboratoriji oziroma oddelki za patologijo morajo imeti dovoljenje za delo Ministrstva za zdravje RS. Laboratorij mora imeti standardizirane postopke (dostopne v pisni obliki), ki upoštevajo pričujoče »Smernice za standardizacijo postopkov in histopatoloških izvidov na področju ginekološke patologije«. Priporočljivo je sodelovanje v shemah zunanje kontrole kakovosti dela (npr. UK NEQAS za imunohistokemična barvanja).

Patolog mora imeti veljavno licenco ZZS in sodelovati v predvidenem strokovnem nadzoru ZZS in državnega programa za presejanje raka materničnega vratu ZORA. Sodelovati mora v posvetih pri težavnih primerih RMV in v nadzoru (audit) pri ponovnih histo/citopatoloških pregledih novo diagnosticiranih primerov RMV.

Histopatološki izvid mora biti zapisan v takšni obliki, da lahko preverimo ujemanje s citološkim izvidom BMV in kolposkopskim izvidom. Slediti mora protokolu za histopatološki izvid, ki je priloga smernic. Priporočljivo je dodati opombo na koncu izvida, ali se histopatološki izvid ujema s citološkim izvidom BMV. V primeru, da je stopnja sprememb po histopatološkem pregledu nižja od citoloških sprememb v BMV, je potrebna ponovna biopsija, če je prva neustrezna (ni povrhnjega epitelija, mehanske, termične poškodbe), nereprezentativna, oziroma ponoven pregled BMV za pojasnitev ujemanja.

Navedene primere je priporočljivo obravnavati na multidisciplinarnem konziliju, ki opredeli ustrezno nadaljnjo obravnavo bolnice.

Laboratoriji morajo upoštevati priporočila RSK za patologijo in sodno medicino o željenih časih za zaključevanje biopsij (9). Za kontrolo kakovosti histopatoloških izvidov v laboratoriju je priporočljivo ponovno pregledovanje naključno izbranih biopsij materničnega vratu in ugotavljanje ujemanja diagnoz med patologi.

Zaželjeni so multidisciplinarni sestanki med patologi, citopatologi, ginekologi - kolposkopisti, ki predstavijo in uskladijo izvide vseh preiskav in načrtujejo nadaljnje postopke pri bolnicah s predrakavimi spremembami na materničnem vratu. Multidisciplinarna obravnava bolnic z rakom materničnega vratu je opredeljena v Smernicah za zdravljenje bolnic z rakom materničnega vratu (10).

Prilogi Smernic sta:

- Protokol za histopatološki izvid neoplastičnih sprememb materničnega vratu - biopsije/konusi
- Protokol za histopatološki izvid za raka materničnega vratu - histerektomija

Viri

1. Arbyn M, Anttila A, Jordan J, Ronco G, Schenck U, Segnan N et al. European Guidelines for Quality Assurance in Cervical Cancer Screening. Second Edition - Summary Document. Ann Oncol 2010; doi:-10.1093/annonc/mdp471.
2. Histopathology reporting in cervical screening – an integrated approach. 2nd edition. NHSCSP Publication No 10. Sept 2012.
<http://www.cancerscreening.nhs.uk/cervical/publications/nhscsp10.pdf>

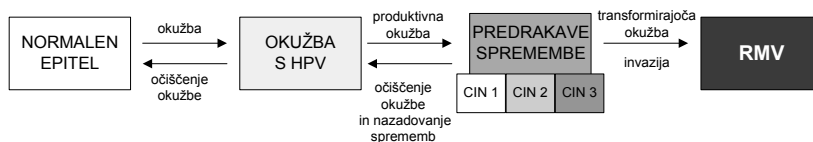
3. Protocol for the Examination of Specimens From Patients With Carcinoma of the Uterine Cervix [CAP Web site] update Oct 2013
http://www.cap.org/apps/docs/committees/cancer/cancer_protocols/2013/Cervix_13_protocol_3201.pdf
4. Hirschowitz L, Ganesan R, Singh N, McCluggage WG. Dataset for histological reporting of cervical neoplasia [RCPATH Web site] April 2011. Available at:
<http://www.rcpath.org/publications-media/publications/datasets/dataset-for-histological-reporting-of-cervical-neoplasia-3rd-edition.htm>
5. <http://www.uradni-list.si/1/objava.jsp?urlid=200065&stevilka=2969>
6. Wells M, Östor AG, Crum CP. Tumors of the uterine cervix. In: Tavassoli FA, Devilee P. Eds. WHO Classification of Tumors, Pathology and Genetics of Tumors of the Breast and Female Genital Organs. Lyon: IARC Press; 2003. p. 260–289.
7. Crum CP, Cibas ES, Rose PG, Peters WA. Cervical squamous neoplasia. In: Crum CP, Nucci MR, Lee KR. Diagnostic Gynecologic and Obstetric Pathology. 2nd ed. Elsevier Inc; 2011. p.245-327.
8. Kindelberger DW, Krane JF, Lee KR. Glandular neoplasia of the cervix. In: Crum CP, Nucci MR, Lee KR. Diagnostic Gynecologic and Obstetric Pathology. 2nd ed. Elsevier Inc; 2011. p.328-378.
9. RSK za patologijo in sodno medicino (Izidor Kern, Margareta Strojan Fležar, Rajko Kavalarič, Alenka Repše Fokter, Jože Balažič, Snježana Frković Grazio). Čas do izvida. Združenje za patologijo in sodno medicino, Priporočila 2013, november 2013.
10. Uršič-Vrščaj M, Rakar S, Možina A, et al. Smernice za celostno obravnavo žensk s predrakavimi spremembami materničnega vratu. Ljubljana: Onkološki inštitut Ljubljana; 2011.

Obravnavna žensk z indikacijo za triažni test HPV

Urška Ivanuš, Maja Primic Žakelj

Naravni potek okužbe s HPV in nastanek RMV

Ukrepi za preprečevanje raka materničnega vratu (RMV) temeljijo na poznavanju zakonitosti naravnega poteka okužbe s humanimi papilomskimi virusi (HPV) in razvoja bolezni. RMV se razvija postopoma, preko predrakavih sprememb (CIN) do raka. Proces je dolgotrajen, v povprečju traja 10 ali več let. Začne se z okužbo anogenitalnega področja z onkogenimi HPV (okužba s HPV), ki vztraja (dolgotrajna okužba) ter sčasoma ob prisotnosti še drugih, do sedaj še neznanih faktorjev povzroči predrakave spremembe v celicah materničnega vratu (produktivna okužba), ki postopoma preko predrakavih sprememb nizke (CIN 1) in nato visoke stopnje (CIN 2, CIN 3) napredujejo v RMV (transformirajoča okužba) (slika 1) (1, 2). Okužbo s HPV- testi z visoko analitično občutljivostjo (PCR) potrdijo pri okoli 99 % RMV (3).



Slika 1: Tri stopnje razvoja RMV: akutna okužba s HPV, vztrajanje okužbe ter razvoj predrakavih sprememb in invazija, ki je značilna za RMV. Slika je prilagojena po (4).

Ko se okužba očisti, praviloma nazaduje tudi CIN, ki ga je okužba povzročila. Nazaduje (odvisno od starosti ženske) okoli 90 % CIN 1, 30–70 % CIN 2 in okoli 20–30 % CIN 3 (5). Da v RMV napreduje le del CIN 3 so potrdili leta 2008 objavljeni rezultati neetične raziskave v Novi Zelandiji, kjer so 30 let sledili kohorto okoli 150 žensk s CIN 3, ki jih niso zdravili, ampak le spremljali. Po 30 letih je CIN 3 napredoval v RMV pri 30 % žensk, ki so ob vključitvi v raziskavo imele z biopsijo ugotovljen CIN 3, in pri 50 % žensk, pri katerih sta dve biopsiji v razmiku dveh let pokazali CIN 3. Pri ostalih

ženskah je CIN 3 bodisi nazadoval, bodisi vztrajal kot CIN 3 in ni napredoval v RMV (2).

Okužba s HPV se prenaša s tesnim stikom kože ali sluznice. Genitalna okužba s HPV je pri necepljenih, spolno aktivnih ženskah in moških zelo pogosta, vsaj enkrat v življenju se okuži večina spolno aktivnih oseb (5). Z matematičnim modelom so ocenili, da je verjetnost okužbe v eni partnerski zvezi okoli 50-odstotna. Čeprav še ni povsem jasno, pa raziskave nakazujejo, da je verjetnost prenosa z okužene ženske na moškega večja kot obratno in da je večja pri trajni okužbi v primerjavi s prehodno. V prvem letu po prvem spolnem odnosu se okuži okoli 30 % žensk, po treh letih pa že polovica. V večini primerov gre za prehodno, klinično nepomembno okužbo, ki se v okoli 90 % očisti že v enem letu. Očiščenje okužbe je ohlapno opredeljen pojem, ki ga v literaturi najpogosteje uporabljajo takrat, ko po pozitivnemu testu HPV sledi negativen izvid kontrolnega testa HPV (prehodna okužba).

S HPV so pogosteje okužene mlajše kot starejše ženske. Prevalenca okužbe s HPV je največja okoli 20. leta, nato pa se s starostjo zmanjšuje. V nekaterih državah in tudi pri nas opazamo ponoven prehodno povečanje prevalence HPV pri starejših ženskah (4, 6). Z nekajletnim zamikom se v populaciji pojavi vrh incidence CIN 3, v Sloveniji pri ženskah okoli 30. leta starosti. Z zamikom 10 in več let pa se v populaciji pojavi še vrh incidence RMV, v Sloveniji pri ženskah med 40.–50. letom starosti (7). Tovrsten naravni potek okužbe s HPV in RMV omogoča različne načine preprečevanja in zgodnjega odkrivanja RMV, ki so komplementarni. To so predvsem zdrav življenjski slog, vključno z zdravo in varno spolnostjo, cepljenje proti okužbi s HPV in zgodnje odkrivanje in zdravljenje predrakavih in začetnih rakavih sprememb materničnega vratu v okviru organiziranih populacijskih presejalnih programov, kot je slovenski državni program ZORA.

Okužba s HPV ter tveganje RMV

Spoznanje, da je dolgotrajna okužba z onkogenimi HPV nujen, vendar ne zadosten dejavnik za nastanek RMV, je relativno novo in dovolj revolucionarno, da je bila leta 2008 zanj podeljena Nobelova nagrada. Spoznanje odpira nova vprašanja na področju etiopatogeneze RMV in rakov na splošno, na katera še nimamo vseh odgovorov. Kljub temu pa je na voljo že dovolj skladnih dokazov iz kakovostnih študij, da razumemo glavne epidemiološke značilnosti okužbe s HPV in njene vloge pri nastanku RMV.

Nevarnostni dejavniki za vztrajanje okužbe s HPV

Glavna nevarnostna dejavnika za nastanek RMV pri ženski, ki je okužena s HPV, sta (a) vztrajnost okužbe (dlje kot okužba vztraja, večja je verjetnost za nastanek RMV) in (b) genotip HPV, s katerim je ženska okužena (HPV 16 ima največji onkogeni potencial). Znani so tudi nekateri vedenjski nevarnostni dejavniki, ki so povezani z večjim tveganjem RMV pri okuženi ženski, vendar so praviloma manj pomembni kot zgoraj naštetja dejavnika, pa tudi slabše raziskani. To so predvsem kajenje, mnogorodnost in dolgotrajno jemanje kontracepcijskih tablet. Prav tako je pomembna sposobnost imunskega sistema okužene ženske, da očisti okužbo – ženske z oslabljenim imunskim sistemom bodo manj verjetno očistile okužbo in bodo imele zato večje tveganje RMV. Uporaba kondoma deloma zaščiti pred prenosom okužbe med spolnim odnosom, vendar ne popolnoma. Raziskave pa kažejo, da dosledna uporaba kondoma v partnerski zvezi, v kateri je vsaj en okužen s HPV, lahko pripomore k očiščenju virusa (8).

Razvrstitev okužb s HPV in tveganje RMV

V literaturi se pojavlja več definicij okužb s HPV, ki so vezana bodisi na klinično sliko okužbe (prisotnost CIN), trajanje okužbe ali izvid testa HPV. Te okužbe se med seboj razlikujejo tudi po tveganju RMV. V nadaljevanju so povzete glavne definicije okužb ter njihova tveganja (9).

Vrste okužb glede na klinično sliko

Okužbe s HPV lahko razvrstimo glede na to, ali povzročajo CIN ali ne:

- **Klinično nema okužba** je okužba, ki ne povzroča patoloških sprememb na materničnem vratu (CIN ni prisoten). V praksi imajo te ženske pozitiven izvid testa HPV in praviloma negativen izvid BMV. Večina prehodnih okužb je klinično nemih, medtem ko so dolgotrajne okužbe praviloma produktivne.
- **Produktivna okužba** je okužba, ki povzroča patološke spremembe materničnega vratu (CIN) (slika 1). Produktivna okužba se lahko očisti, očiščenje produktivne okužbe praviloma vodi v nazadovanje CIN. Lahko se pojavi že kmalu po okužbi s HPV in nato vztraja več let ali desetletij. Dlje kot traja, manjša je verjetnost, da se bo očistila in večja je nevarnost transformirajoče okužbe.
- **Transformirajoča okužba** je okužba, pri kateri pride do invazije neoplastično spremenjenih celic čez bazalno membrano sluznice, gre

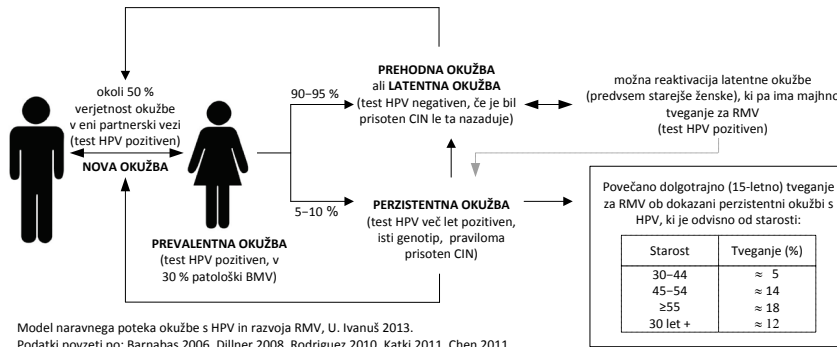
za prehod iz CIN 3 v RMV (slika 1). Pogoj za nastanek RMV je več let ali desetletij trajajoča okužba. Dlje kot okužba traja, večje je tveganje RMV. RMV se lahko pojavi (sicer izjemno redko) tudi pri mladih dekletih pred 20. letom, pri katerih je verjetnost več let trajajoče okužbe majhna. Vzroki za te hitro potekajoče, agresivne RMV niso povsem jasni, navadno so bolj agresivni raki povezani z okužbo z določenimi genotipi HPV, kot je npr. genotip 16. Hitro potekajočih RMV ne znamo preprečiti, jih je pa na srečo zelo malo.

Vrste okužb glede na trajanje okužbe

V literaturi navajajo več tipov okužb glede na trajanje, vendar so definicije ohlapne, povzamemo pa jih lahko v naslednje tri sklope:

- **Prehodna okužba** je kratkotrajna in spontano izzveni v enem letu ali dveh, najpogosteje jo definirajo kot okužbo z negativnim kontrolnim testom HPV po predhodno pozitivnem testu HPV. Lahko je produktivna, ni pa transformirajoča.
- **Dolgotrajna okužba** traja vsaj 1–2 leti, najpogosteje je definirana z dvema zaporednima testoma HPV v razmiku vsaj enega leta, ki pokažeta isti genotip HPV. Je pogoj za nastanek RMV (v določenem deležu je transformirajoča), vendar se lahko tudi očisti in CIN spontano nazaduje. Praviloma je produktivna.
- **Latentna okužba** je okužba, pri kateri je virus sicer prisoten v celicah materničnega vratu, vendar je nem oziroma neaktiven, zato ga s testom HPV ni mogoč zaznati (ženska ima negativen test HPV). Latentna okužba praviloma ni produktivna in ni transformirajoča. Ženske z negativnim izvidom testa HPV (bodisi niso okužene ali pa imajo latentno okužbo) imajo zelo majhno tveganje RMV, manjše kot ženske z negativnim izvidom BMV.

Slika 2 prikazuje verjetnost ter povprečen časovni okvir posameznih dogodkov v naravnem poteku okužbe s HPV in razvoja RMV pri ženski (prenos, očiščenje ali vztrajanje okužbe, reaktivacija latentne okužbe, razvoj CIN in RMV).



Slika 2: Model naravnega poteka okužbe z onkogenimi humanimi papilomskimi virusi (HPV) in nastanek raka materničnega vratu.

Vrste okužb glede na izvid testa HPV

Na splošno velja, da negativen izvid testa HPV pri ženski pomeni izjemno majhno tveganje, da ženska ima ali, da bo v prihodnjih letih zbolela za CIN ali RMV, medtem ko pozitiven izvid testa HPV predstavlja večje tveganje, čeprav bo večina okužb izzvenela. HPV-pozitivne ženske imajo večje tveganje tako ploščatoceličnega kot žleznega RMV. Ker obstoječi testi HPV sami po sebi ne omogočajo ločevanja prehodnih od dolgotrajnih okužb, v praksi navadno ne vemo ali HPV-pozitivna ženska, ki je prišla v ambulantno, preboleva prehodno ali dolgotrajno okužbo in ali ima HPV-negativna ženska latentno okužbo ali ne. Zato se v klinični praksi uporabljajo drugačne definicije za vrsto okužbe s HPV.

- **Prevalentna okužba** je okužba, pri kateri ima ženska pozitiven test HPV, vendar ni znano, ali gre za prehodno ali dolgotrajno okužbo. V ambulanti imamo najpogosteje opraviti prav s prevalentnimi okužbami, še posebej če ima ženska le en izvid testa HPV. Tveganje pri prevalentni okužbi je večje kot tveganje pri prehodni okužbi in manjše kot tveganje pri dolgotrajni okužbi. Tveganje je odvisno od preteklih izvidov ženske. Če je imela ženska v preteklosti negativne izvide BMV in/ali testa HPV, je verjetnost, da gre za dolgotrajno okužbo manjša in ima zato je tveganje manjše. Če se ženska v preteklosti ni udeleževala presejalnih pregledov ali če je imela patološke izvide BMV ali testa HPV, je verjetnost dolgotrajne okužbe večja, zato je njeno tveganje večje. Slaba tretjina žensk s prevalentno okuž-

bo ima patološke spremembe v celicah materničnega vratu (atipične ploščate celice, neopredeljene ali patološke spremembe višje stopnje), vendar ko okužba izzveni, izginejo tudi te spremembe.

- **Nova okužba** je okužba, ki jo najdemo pri ženski po predhodno negativnih testih HPV. V 90 % gre za prehodno okužbo, ki se bo očistila v enem do dveh letih. Tveganje RMV v naslednjih nekaj letih je zelo majhno.
- **Intermitentna okužba** je okužba, pri kateri je imela ženska najprej test HPV pozitiven, nato negativen in nato spet pozitiven. Ni jasno, ali gre za ponovno okužbo, reaktivacijo latentne okužbe ali napačno negativen test HPV v preteklosti. Tveganje RMV pri novo odkriti intermitentni okužbi je zelo majhno, podobno tveganju pri novi okužbi.

Če je ženska v zadnjih 24–48 urah pred odvzemom vzorca za test HPV imela spolne odnose z okuženim moškim, je mogoče (ni pa nujno), da bo izvid testa HPV napačno pozitiven zaradi prenosa okuženih celic moškega na sluznico ženske.

Razvoj imunosti po okužbi s HPV

Nekatere ženske, pri katerih se je virus očistil, razvijejo humoralno in/ali celično imunost na genotip(e), s katerim(i) so bile okužene, vendar se stopnja imunosti med ženskami razlikuje; ni znano ali je ta imunost lahko trajna. Pri ženskah, kjer je bila okužba prehodna in se je hitro očistila, pogosto ne pride do razvoja imunosti. Te ženske ostanejo dovzetne za nove okužbe z istim (in seveda drugimi) genotipom tudi v prihodnje (5). Ponovna ugotovitev okužbe z istim genotipom HPV (po tem, ko je okužba že izzvenela) se pojavlja v 5–20 % (odvisno od starosti ženske, dolžine spremljanja ženske po očiščenju okužbe in definicije očiščenja). Ni povsem jasno, koliko k ponovni detekciji istega genotipa prispevajo ponovne okužbe z istim genotipom (večkratni prenos okužbe med partnerjema ni tako redek, prav tako je možna avtoinokulacija ali prenos okužbe na genitalno območje z drugih sluznic ženske), koliko reaktivacija latentne okužbe in koliko napačno negativni izvidi testa HPV (negativen test kljub prisotni okužbi s HPV) (4, 5).

Uporaba testa HPV pri ženskah

Z odkritjem vloge HPV v nastanku raka materničnega vratu in tudi nekaterih drugih rakov sta se razmahnili industrija cepiv proti okužbi s HPV in

industrija molekularnih testov za ugotavljanje okužbe s HPV. Testi HPV praviloma določajo prisotnost nukleinskih kislin (DNK ali RNK) virusa v brisu materničnega vratu. Na tržišču obstaja več kot 125 različnih testov HPV za določanje onkogenih genotipov HPV, od tega jih ima le 10–15 % v strokovni literaturi dokumentirane podatke o kliničnih merah veljavnosti (10). Število novih testov se hitro večja, zaradi slabe regulacije pa se po svetu v klinični praksi pogosto uporabljajo tudi klinično nepreverjeni testi. V Sloveniji uporabljamo test Hybrid Capture® 2 (hc2) (Qiagen, Hilden, Nemčija), ki je najbolj preverjen in uporabljan test v klinični praksi (10, 11).

Nedavne metaanalize in sistematični pregledi literature so potrdili, da obstaja dovolj dokazov za varno in učinkovito uporabo klinično preverjenih testov HPV v presejalnih programih za RMV za naslednje indikacije (12, 13):

- triažo žensk s patološkimi spremembami nizke stopnje v BMV;
- spremljanje žensk po zdravljenju CIN in
- primarno presejanje s testom HPV namesto z BMV, predvsem pri starejših ženskah.

Indikacije za uporabo testa HPV v Sloveniji – Smernice 2011

V Sloveniji se test HPV uporablja kot pomoč pri odločitvi, ali ženska potrebuje kolposkopski pregled ali ne (triazni test HPV). Strokovna skupina za pripravo Smernic za celostno obravnavo žensk s predrakavimi spremembami materničnega vratu (14) je po obsežnem pregledu literature v letu 2011 pripravila nove algoritme za obravnavo žensk s patološkim presejalnim izvidom, ki temeljijo na sodobnih znanstvenih spoznanjih. Indikacije za uporabo triaznega testa HPV v skladu s Smernicami iz leta 2011 so:

- atipične ploščate celice, neopredeljene (APC-N);
- ploščatocelična intraepitelijska neoplazija nizke stopnje (PIL-NS \geq 35 let), pri ženskah starih 35 let ali več;
- atipične žlezne celice, neopredeljene (AŽC-N),
- spremljanje žensk s CIN I;
- CIN - po zdravljenju.

Prednosti testa HPV - razlogi za vključitev testa HPV program Zora

Test HPV ima ob navedenih indikacijah in ob upoštevanju priporočenih časovnih intervalov za testiranje naslednje prednosti pred kontrolnim BMV (12, 13):

- je **bolj občutljiv** kot BMV (z njim prepoznamo več žensk ki že imajo ali bodo v prihodnosti imele CIN 2+);
- ima **večjo negativno napovedno vrednost** kot BMV (verjetnost, da ženska z negativnim izvidom nima bolezni ali da v kratkem ne bo zbolela);
- ima **primerljivo specifičnost** (z njim prepoznamo enak delež žensk, ki ne potrebujejo zdravljenja kot z BMV);
- izvid testa HPV je **bolj ponovljiv** (primerljiv med različnimi laboratoriji), razlike med laboratoriji so manjše kot pri ocenjevanju BMV;
- delež **neuporabnih** vzorcev je (lahko) manjši kot pri BMV (ni pa nujno).

Glavna prednost testa HPV, ki jo izkoriščamo v presejalnih programih, je njegova velika klinična občutljivost in velika negativna napovedna vrednost za CIN 2+. V primarnem presejanju s testom HPV to omogoča varno podaljšanje presejalnega intervala na 5-let, pri uporabi testa HPV v triazi pa bolj varno in hitrejšo vrnitev žensk z negativnim izvidom triaznega testa HPV v presejanje – torej manj kontrolnih pregledov z dodatno diagnostiko pri malo ogroženih ženskah ([12](#), [13](#)).

Nedavno je bila narejena kakovostna metaanaliza, v katero je bilo vključenih 175.000 žensk starih 20–64 let iz štirih velikih evropskih randomiziranih raziskav, ki so primerjale presejanje z BMV in testom HPV ([15](#)). Rezultati so pokazali, da je bila detekcija RMV v obdobju 2,5 let po presejalnem testu v obeh skupinah žensk primerljiva, po tem pa je bila značilno in pomembno manjša pri ženskah, ki so bile presejane s testom HPV. Izračunali so, da presejanje s testom HPV omogoča za 60–70 % večjo zaščito pred RMV kot presejanje z BMV.

Ženska z negativnim izvidom testa HPV (hc2) ima izjemno majhno tveganje RMV, ne glede na starost in ne glede na izvid BMV ([13](#), [15](#), [16](#)). Tveganje RMV po negativnem izvidu testa HPV je veliko manjše kot je tveganje po negativnem BMV ali negativni kolposkopiji, prav tako je izjemno majhno tveganje RMV v obdobju 15 ali več let po negativnem testu HPV ([17](#)). Kljub temu negativen izvid testa HPV ni 100-odstotno zagotovilo, da ženska nima ali ne bo zbolela z RMV v prihodnosti. Čeprav so taki primeri redki, se dogajajo ([18](#)). Dejstvo je, da ne poznamo metode, s katero bi bilo mogoče pri udeleženkah presejalnih programov pravočasno odkriti vse predrakave spremembe na materničnem vratu in 100 % preprečiti nastanek raka. Tako kot pri drugih rakih, tudi pri RMV obstajajo taki, ki jih ni mogoče prepreči-

ti. To so najpogosteje zelo agresivni raki, ki se izognejo počasnemu naravnemu poteku, pogosti pa so prav pri mladih ženskah (19).

Nevarnosti testa HPV – razlogi za omejitev uporabe testa HPV na dogovorjene indikacije

Kljub pomembnim in znanim prednostim testa HPV pa nekritična uporaba testa HPV lahko naredi več škode kot koristi za zdravje žensk.

Glavna omejitev testiranja na HPV je, da je okužba s HPV veliko pogostejša kot predrakave spremembe ali rak materničnega vratu. Test HPV ima zato majhno klinično specifičnost (preveč pozitivnih izvidov testa HPV pri ženskah, ki nikoli ne bodo zbolele z RMV) kadar ga ne uporabljamo pri priporočenih indikacijah, predvsem pri malo ogroženih ženskah z veliko prevalenco okužb z onkogenimi HPV, ki pa so povečini prehodne. To so predvsem mlade ženske. V starostni skupini 20–25 let je HPV-pozitivnih kar okoli 25 % Slovenk (6). Uporaba testa HPV kot primarne metode presejanja pri mladih ženskah zato ni priporočena, saj je delež žensk, ki bi bil zaradi pozitivnega presejalnega testa podvržene dodatni diagnostiki in spremljanju, prevelik.

Druga glavna omejitev uporabe testa HPV pri mladih ženskah je posledica njegove velike klinične občutljivosti za odkrivanja CIN 2+ in hkrati velike stopnje nazadovanja CIN 2 in tudi CIN 3 (5). Obstaja nevarnost, da bi z uporabo testa HPV pri mladih ženskah zaznali in zdravili tudi več prehodnega CIN 2 in CIN 3, ki bi brez zdravljenja, po očiščenju okužbe, spontano izzvenel.

Prav tako v manjšo specifičnost vodi uporaba analitično visoko občutljivih metod. Z njimi sicer odkrijemo v populaciji več okužb (v primerjavi z analitično srednje občutljivimi metodami kot je npr. hc2), ki pa so povečini prehodne in ne doprinesejo k večjemu preprečevanju RMV (20). Samo večje odkrivanje žensk, okuženih s HPV in zdravljenje CIN 2+ ne zadostujeta za uspešno zmanjševanje incidence RMV. Večje odkrivanje CIN 2+ gre lahko na račun odkrivanja tistih CIN, ki bi brez zdravljenja spontano nazadovali in nikoli ne bi privedli do RMV (13). Zato je nujno, da se poleg večjega odkrivanja in zdravljenja CIN 2+ ob prvi uporabi testa HPV v populaciji, naslednjih pregledih zmanjša incidenca RMV v tej populaciji.

Prav tako predstavljajo poseben problem pri uporabi testa HPV tudi HPV-negativne ženske s patološkim BMV visoke stopnje oz. CIN 2 ali CIN 3.

Ženske s CIN 2 in CIN 3 v skladu z obstoječimi smernicami sicer potrebujejo zdravljenje (14), čeprav doprinos zdravljenja teh žensk k zmanjšanju incidence RMV ni jasen. Možno je, da je okužba pri njih že izzvenela in da bi CIN nazadoval.

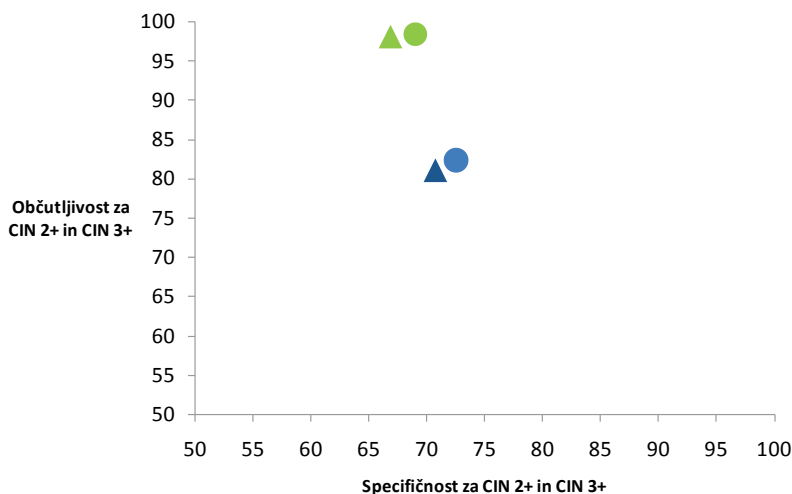
Poseben problem pri uporabi testa HPV predstavljajo HPV-pozitivne ženske z negativnim izvidom BMV in brez CIN 2+. Čeprav imajo HPV-pozitivne ženske z negativnim BMV veliko manjše tveganje, da imajo ali bodo v prihodnjih nekaj letih zbolele za RMV kot ženske z obema pozitivnima testoma (5-letno kumulativno tveganje za CIN 3+ je okoli 6 % in 12 %), je to tveganje še vedno preveliko, da bi te ženske lahko varno vrnili v presejanje (16). Še posebej je težavna obravnava žensk z dolgotrajno okužbo brez CIN. Dolgotrajna okužba je praviloma sicer produktivna, vendar bo okoli 2–3 % žensk s to okužbo tudi po sedmih letih vztrajanja okužbe še vedno imela normalne citološke in histološke izvide (20). To vnaša v obravnavo ženske v kolposkopski ambulantni velike težave, saj se lahko zgodi, čeprav redko, da ima ženska več zaporedno pozitivnih testov HPV, pri tem pa nima patološkega izvida BMV in tudi kolposkopski izvid je normalen. Obravnava takih žensk je težavna in le dobra kolposkopska diagnostika lahko prepreči prekomerno diagnostiko in zdravljenje pri teh ženskah. V različnih državah te ženske različno obravnavajo; na Finskem in na Danskem žensk ne vrnejo v presejanje, dokler se okužba s HPV ne očisti, medtem ko v Angliji tako žensko vrnejo v 3-letni presejalni krog. Za vrnitev ženske z dolgotrajno okužbo v presejanje je ključnega pomena zelo kakovostna kolposkopska diagnostika z visoko negativno napovedno vrednostjo. V Sloveniji se ženske ne vrnejo v presejanje, dokler se okužba s HPV ne očisti. V praksi dva zaporedno pozitivna testa HPV pri isti ženski še ne pomenita, da gre za dolgotrajno okužbo, saj gre lahko za novo okužbo z drugim ali istim genotipom. Ni redko, da si partnerja »podajata« okužbo in znano je, da okužbe, ki se hitro očistijo, pogosto ne povzročijo imunosti na okužbo z istim genotipom, zato se lahko ženska večkrat okuži z istim genotipom HPV, vendar gre pri tem za večkratne prehodne okužbe in ne vztrajanje ene same okužbe.

Analiza prednosti in slabosti uvedbe triažnega testa HPV v obravnavo žensk s presejalno diagnozo APC-N v Sloveniji

Da bi preverili prednosti in slabosti uvedbe triažnega testa HPV v program ZORA, smo konec leta 2013 v Registru ZORA naredili posebno analizo (21), s katero smo primerjali, učinkovitost novih strokovnih smernic iz leta 2011 (14) s predhodnimi iz leta 2006 (22). Zanimalo nas je, ali je pri obra-

vnavi žensk s presejalno diagnozo APC-N v skladu z novimi smernicami odkritih več CIN 2+ in CIN 3+ (v primerjavi z obravnavo v skladu s starimi smernicami) ter kakšne so mere veljavnosti za CIN 2+ in CIN 3+ v obeh primerih (slika 3). Rezultati analize kažejo, da se je z uvedbo novih smernic (slika 3, zelena) v primerjavi s starimi smernicami (slika 3, modra) pri ženskah s presejalno diagnozo APC-N (21):

- pomembno povečala občutljivost tako za CIN 2+ (z 82,4 % na 98,4 %) kot za CIN 3+ (z 81,1 % na 98,1 %);
- specifičnost sicer nekoliko zmanjšala tako pri CIN 2+ (z 72,5 % na 69,0 %) kot CIN 3+ (s 70,7 % na 66,8 %), a je še vedno primerljiva;
- negativna napovedna vrednost povečala tako pri CIN 2+ (z 98,6 % na 99,9 %) kot pri CIN 3+ (z 99,4 % na 99,9 %);
- nekoliko povečala pozitivna napovedna vrednost tako za CIN 2+ (s 14,8 % na 15,6 %) kot za CIN 3+ (s 6,2 % na 6,6 %).



Slika 3. Triaža žensk s presejalno diagnozo APC-N. Občutljivost in specifičnost za CIN 2+ (krog) in CIN 3+ (trikotnik) pri triaži v skladu s starimi smernicami iz leta 2006 (modra) in novimi smernicami iz leta 2011 (zelena) (21). Kratice: APC-N ali atipične ploščate celice, neopredeljene

Na podlagi teh rezultatov lahko zaključimo, da je triažni test HPV pri ženskah s presejalno diagnozo APC-N v nove smernice umeščen tako, da omogoča boljše prepoznavo bolnih žensk (klinična občutljivost obravnave v skladu z novimi smernicami je večja kot je bila pri starih smernicah), ob tem pa

se pravilna prepoznavna resnično zdravih žensk ni bistveno zmanjšala (primerljiva klinična specifičnost). Še posebej je razveseljivo, da se z uvedbo triažnega testa HPV ni bistveno zmanjšala klinična specifičnost. V skladu s priporočili smernic se v določeni meri prekomernemu odkrivanju prehodnih okužb lahko izognemo s (a) časovnim zamikom prvega triažnega testiranja (ki ga opravimo 6-12 mesecev po diagnozi, ki je indikacija za testiranje), (b) s ponavljanjem testa HPV v primernih časovnih intervalih (ne prehitro) in (c) z uvedbo starostne omejitve za triažno testiranje na HPV pri ženskah z PIL-NS.

Ogroženost in obravnava žensk z indikacijami za triažni test HPV

Pri ženskah z indikacijo za triažni test HPV, ki nimajo kliničnih težav, odločitev o nadaljnji obravnavi temelji na izvidu presejalnega in kontrolnega BMV ter triažnega testa HPV. Na podlagi teh izvidov lahko ženske v grobem razvrstimo v tri skupine glede na tveganje, da že imajo ali da bodo v obdobju do treh let (še pred naslednjim presejalnim pregledom) zbolele za CIN 2+ in zato rabile zdravljenje (ženske z majhnim, srednjim in velikim tveganjem). Glede na tveganje so v novih smernicah v grobem priporočeni trije različni ukrepi (vrnitev ženske v redno presejanje, kontrolni pregled čez 6-12 mesecev ali takojšnja kolposkopija) (14).

Ženske z majhnim tveganjem: vrnitev v presejanje

V to skupino spadajo ženske, ki imajo izjemno majhno tveganje, da imajo ali da bodo v obdobju do naslednjega presejalnega pregleda zbolele za CIN 2+. Ženske z indikacijo za triažni test APC-N in PIL-NS 35+ se lahko vrnejo v presejanje že po prvem negativnem izvidu triažnega testa HPV, če imajo:

- negativen izvid kontrolnega BMV;
- ali APC-N izvid kontrolnega BMV.

V skladu s slovenskimi smernicami je pri ženskah z indikacijo AŽC-N, CIN 1 ali po zdravljenju CIN vrnitev v presejanje predvidena po dveh zaporednih negativnih izvidih triažnega testa HPV. Vrnitev v presejanje je priporočena pri teh ženskah, če imajo:

- po diagnozi CIN 1 dvakrat negativen izvid testa HPV v obdobju dveh let;
- po zdravljenju CIN dvakrat dvojno negativen izvid (kontrolnega BMV in triažnega testa HPV) v obdobju dveh let;

- po presejalni diagnozi AŽC-N dvakrat negativen izvid triažnega testa HPV v razmiku 6–12 mesecev, negativen histološki izvid in negativen izvid kontrolnega BMV.

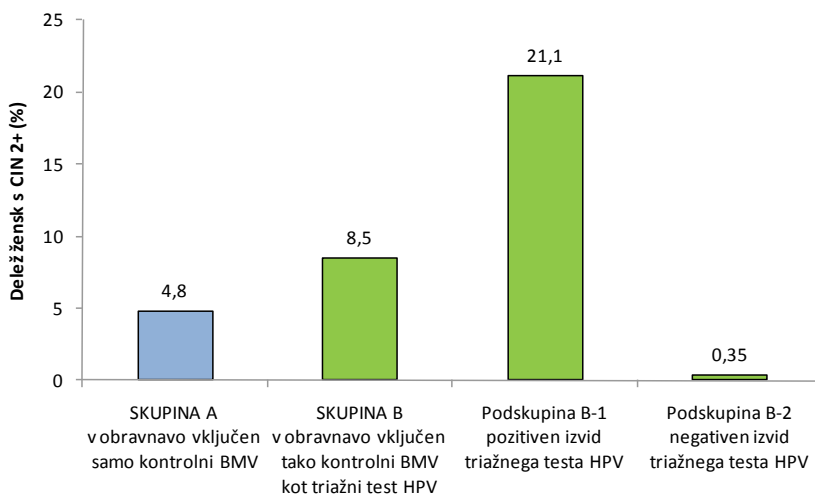
HPV-negativne ženske s ponavljajočim izvidom APC-N

V skupino z majhnim tveganjem za CIN 2+ sodijo tudi ženske s ponavljajočim izvidom APC-N, ki so HPV-negativne. V skladu z novimi smernicami se te ženske lahko vrnejo v presejanje, medtem ko so bile po starih smernicah ženske z enakimi citološkimi spremembami (vendar brez podatka o tem, ali so HPV-pozitivne ali ne), napotene na takojšnjo kolposkopijo (14, 22). To je v praksi velika sprememba tako za ginekologe kot ženske, saj je bila do uvedbe novih smernic ponovitev citološke diagnoze APC-N znak za takojšnje ukrepanje, saj so te ženske že lahko imele CIN ali celo RMV. Zato je pomembno, da po uvedbi sodobnih smernic stalno spremljamo lastne rezultate in preverjamo, ali je triažni test HPV res varen in učinkovit način, kako med ženskami z APC-N ločiti tiste z večjim (HPV-pozitivne) in manjšim (HPV-negativne) tveganjem in ali lahko ženske z manjšim tveganjem vrneemo v triletno presejanje.

Podatki iz tujih raziskav potrjujejo, da imajo HPV-negativne ženske z APC-N izjemno majhno tveganje CIN 3+ tako v treh kot petih letih po testiranju. Raziskava na okoli 300.000 žensk iz Kaiser Permanente kohorte v Severni Kaliforniji je pokazala, da imajo HPV-negativne ženske s citološko diagnozo APC-N v primarnem dvotirnem presejanju z BMV in testom HPV (hc2), izjemno majhno 5-letno kumulativno tveganje CIN 3+ (0,54 %) in da je to tveganje primerljivo tveganju dvojno negativnih žensk (HPV-negativnih z negativnim izvidom BMV) (16). Vendar teh podatkov ne moremo neposredno posplošiti na slovenske razmere, saj imajo slovenske ženske pred tovrstno kombinacijo izvidov praviloma že vsaj en predhoden patološki izvid BMV, zaradi katerega je bil sploh opravljen triažni test HPV in kontrolni BMV.

V Sloveniji tovrstno situacijo srečujemo predvsem pri ženskah s presejalno diagnozo APC-N, ki imajo na prvem kontrolnem pregledu čez šest mesecev kontrolni izvid ponovno APC-N, vendar ob tem negativen rezultat triažnega testa HPV. Tako kombinacijo kontrolnih izvidov ima kar 13 % vseh žensk s presejalno diagnozo APC-N (21). Od tega jih ima 40 % na kontrolnem pregledu čez 6 mesecev pozitiven izvid triažnega testa HPV, okoli 60 % pa negativnega. S posebno analizo smo v Registru ZORA preverili kakšno je

tveganje CIN 2+ pri teh ženskah, tudi glede na izvid triažnega testa HPV (21). Rezultati so potrdili pričakovanja. Ženske z negativnim triažnim testom HPV so imele izjemno majhno tveganje CIN 2+ (0,34 % ali 1 ženska od 291; slika 4 – podskupina B-2), pomembno manj kot ženske s pozitivnim izvidom triažnega testa HPV (21 % ali 40 žensk od 190; slika 4 – podskupina B-1).



Ženske s presejalnim izvidom APC-N in ponovitvijo APC-N v kontrolnem BMV

Slika 4: Detekcija CIN 2+ (%) pri ženskah s ponavljajočim izvidom APC-N, glede na način obravnave ženske na prvem kontrolnem pregledu (modra – obravnava v skladu s starimi smernicami iz leta 2006, zelena – obravnava v skladu z novimi smernicami iz leta 2011) in glede na izvid triažnega testa HPV (podskupina B-1 – negativen izvid, podskupina B-2 – pozitiven izvid) (21).

Preverili smo tudi, ali je vključitev triažnega testa HPV v obravnavo teh žensk pripomogla k večjemu odkrivanju CIN 2+ (21). Primerjali smo detekcijo CIN 2+ (odstotek vseh žensk, pri katerih je bil odkrit CIN 2+) med skupino žensk, ki so bile na prvem kontrolnem pregledu obravnavane v skladu s smernicami iz leta 2006 in v obravnavo niso imele vključenega triažnega testa HPV (slika 4 – skupina A) in skupino žensk, ki so bile obravnavane v skladu z novimi smernicami (slika 4 – skupina B). Rezultati kažejo, da je bilo v skupini B (ne glede na izvid testa HPV) odkritih pomembno več CIN 2+ kot v skupini A, in sicer je bil v skupini B CIN 2+ odkrit pri 8,5 %

žensk, v skupini A pa le pri 4,8 % (slika 4). Na podlagi teh rezultatov lahko zaključimo naslednje (21):

- z uvedbo triažnega testa HPV v program ZORA smo uspeli povečati odkrivanje CIN 2+ pri ženskah s ponavljajočimi se patološkimi spremembami nizke stopnje v BMV – to lahko pripišemo večji občutljivosti testa HPV v primerjavi s kontrolnim BMV;
- triažni test HPV pri teh ženska dobro loči ženske z večjim in ženske z manjšim tveganjem za CIN visoke stopnje;
- ker imajo ženske z dvema zaporednima izvidoma APC-N in negativnim izvidom triažnega testa HPV izjemno majhno tveganje CIN 2+ (okoli 0,34 %), jih je varno vrniti v presejanje;
- ker imajo HPV-pozitivne ženske z dvema zaporednima izvidoma APC-N veliko tveganje CIN 2+ (okoli 21 %) je prav, da so napotene na takojšnjo kolposkopijo;
- pred uvedbo novih smernic so bile na kolposkopije napotene vse ženske s ponavljajočim izvidom APC-N, po uvedbi novih smernic pa le še 40 % (le tiste s pozitivnim izvidom triažnega testa HPV).

Čeprav tako naša kot tuje raziskave kažejo zelo majhno tveganje, da bi HPV-negativne ženske z APC-N zbolele za CIN 2+ ali celo CIN 3+ v nekaj letih po teh izvidih, je treba te ženske tudi v prihodnje pozorno spremljati. Pri njih ne sme biti več intervalnih RMV, prav tako pa ne smejo imeti večjega tveganja RMV na naslednjem presejalnem pregledu čez 3–5 let. Samo večje tveganje CIN 2+ ali CIN 3+ ob naslednjem presejanju ni dovolj za vključitev teh žensk v drugačno shemo spremljanja, saj so te spremembe še pravočasno odkrite (čeprav čez tri leta) in lahko z njihovim zdravljenjem učinkovito preprečimo RMV. Hkrati pa z dodatnimi pregledi in zdravljenjem res obremenjujemo samo tiste ženske, ki to potrebujejo in ne vseh HPV-negativnih žensk z APC-N, ki predstavljajo kar 13 % vseh žensk s presejalno diagnozo APC-N.

Ženske s srednjim tveganjem: kontrolni pregled čez 6–12 mesecev

V to skupino spadajo ženske, pri katerih je verjetnost, da že imajo CIN 2+ sicer majhna, obstaja pa večje tveganje, da bodo zbolele še pred naslednjim presejalnim pregledom. Zato je pri teh ženskah priporočena predčasna kontrola pri ginekologu. V skladu s slovenskimi smernicami so to ženske s pozitivnim izvidom prvega triažnega testa HPV po presejalni diagnozi APC-N ali PIL-NS 35+ in:

- negativnim izvidom kontrolnega BMV;
- ali APC-N izvidom kontrolnega BMV (samo pri presejalni diagnozi PIL-NS 35+).

V to skupino spadajo tudi ženske, z negativnim prvim izvidom triažnega testa HPV in

- diagnozo CIN 1;
- presejalno diagnozo AŽC-N z negativnim histološkim izvidom.

HPV-pozitivne ženske z negativnim izvidom BMV

V skupino s srednjim tveganjem sodijo tudi ženske s pozitivnim izvidom triažnega testa HPV in negativnim izvidom kontrolnega BMV. Tuje raziskave kažejo, da imajo HPV-pozitivne ženske z negativnim izvidom BMV večje tveganje CIN 2+ in CIN 3+ in jih zato ni varno vrniti v presejanje. Hkrati je tveganje pri njih veliko manjše kot pri HPV-pozitivnih ženskah s patološkim izvidom BMV, ki rabijo takojšnjo kolposkopijo. Zaradi tega je v slovenskih smernicah predvideno, da se teh žensk ne vrne v presejanje, dokler se okužba ne očisti (test HPV-pozitiven), oziroma vse do uspešne ozdravitve, če je le ta potrebna.

V že omenjeni raziskavi Kaiser Permanente kohorte v Severni Kaliforniji so imele te ženske povečano tako kumulativno 3-letno tveganje CIN 3+ (3,1 % v primerjavi z 0,5 % pri ženskah z dvojno negativnim izvidom testa HPV in BMV) kot 5-letno tveganje CIN 3+ (5,9 % v primerjavi z 0,16 %) (16).

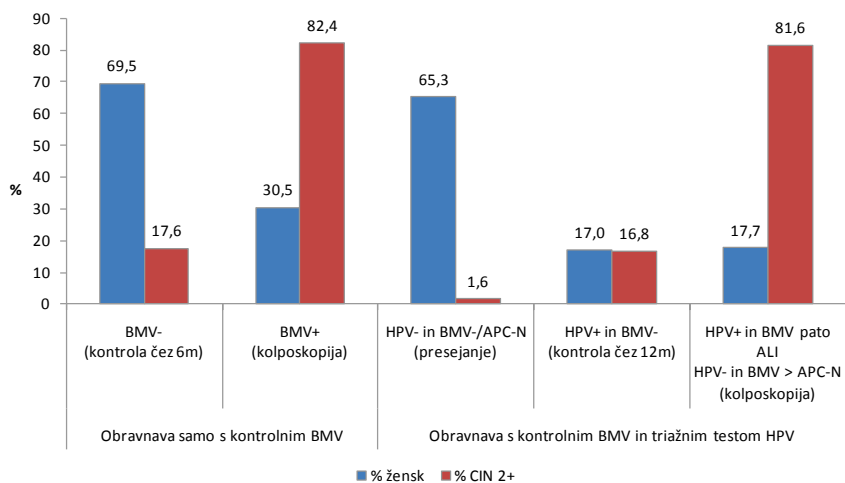
V Sloveniji na tovrstno kombinacijo izvidov naletimo praviloma pri ženskah, ki že imajo patološke spremembe nizke stopnje (npr. APC-N ali PIL-NS \geq 35 let) in je bil zato pri njih opravljen triažni test HPV. S posebno analizo smo v registru ZORA preverili, ali smo z uvedbo triažnega testa HPV v obravnavo žensk s presejalno diagnozo APC-N omogočili učinkovito prepoznavo tistih žensk, ki so kljub negativnemu izvidu kontrolnega BMV bolj (HPV-pozitivne) oziroma manj (HPV-negativne) ogrožene s CIN 2+. Analiza izvidov žensk s presejalno diagnozo APC-N je pokazala naslednje (21):

17 % žensk je imelo pozitiven izvid triažnega testa HPV in negativen izvid kontrolnega BMV (priporočilo za ponoven kontrolni pregled čez eno leto), pri njih je bilo odkritih okoli 16,8 % vsega CIN 2+ (slika 5); tveganje CIN 2+ in CIN 3+ je bilo srednje veliko (5,4 % in 2,3 %);

65 % žensk je imelo negativen izvid testa HPV ob negativnem ali APC-N izvidu kontrolnega BMV (priporočilo za vrnitev v presejanje), pri njih je bilo odkritega 1,6 % vseh CIN 2+ (slika 5); tveganje CIN 2+ in CIN 3+ je bilo pri njih izjemno majhno (0,1 % in 0,07 %);

preostalih 18 % žensk bi bilo po prvem kontrolnem pregledu v skladu s smernicami napotenih na takojšnjo kolposkopijo, pri njih so odkrili 81,6 % vsega CIN 2+ (slika 5); tveganje CIN 2+ in CIN 3+ je bilo pri njih veliko (25,3 % in 10,7 %).

Na podlagi teh rezultatov lahko sklepamo, da so v sodobnih smernicah ženske s presejalno diagnozo APC-N glede na izvide prvega kontrolnega pregleda ustrezno razvrščene v skupine z manjšim, srednjim in večjim tveganjem. HPV-pozitivne ženske z negativnim izvidom kontrolnega BMV sodijo v skupino s srednjim tveganjem, za katero je priporočen predčasen kontrolni pregled, kar se zdi ustrezno. Prav tako rezultati analize kažejo, da je večina žensk z negativnim izvidom kontrolnega BMV, ki imajo kljub temu CIN 2+ (pri njih odkrijemo 17,6 % vsega CIN 2+), HPV-pozitivna (16,8 % vsega CIN 2+) (slika 5), kar kaže, da triažni test HPV pri ženskah z negativnim kontrolnim izvidom BMV dobro loči bolj in manj ogrožene.



Slika 5: Ženske s presejalno diagnozo APC-N, izvidi na prvem kontrolnem pregledu čez 4-8. Izvidi so prikazani ločeno za obravnavo v skladu s starimi smernicami iz leta 2006 (obrnava samo s kontrolnim BMV) in obravnavo v skladu z novimi smernicami iz leta 2011 (obrnava s kontrolnim BMV

in triažnim testom HPV). Prikazan je delež žensk (% , modra) s posameznim izvidom in delež CIN 2+ (% , rdeča) odkritih pri ženskah s temi izvidi (21).

Ker ima tako kombinacijo kontrolnih izvidov slaba petina vseh žensk s presejalno diagnozo APC-N in ker je njihovo tveganje sicer povečano, a še vedno manjše kot pri ženskah, ki so po smernicah napotene na takojšnjo kolposkopijo, je te ženske smiselno v skladu smernicami napotiti na kontrolni pregled, saj v letu dni lahko okužba bodisi izzveni, ali pa napreduje v CIN, ki ga na pregledu tudi odkrijemo. S tem lahko preprečimo nepotrebno prekomerno diagnostiko (kolposkopsko in histološko) v času čakanja, da se nastane CIN ali okužba izzveni, hkrati pa se zdi, da je čakanje varno, saj pri ženskah v raziskavi ni bilo odkritega nobenega RMV.

Čakanje pa je za ženske stresno in je lahko tudi zelo dolgotrajno, saj lahko od okužbe do CIN visoke stopnje mine tudi več let, celo 10 in več. Ta problem HPV-pozitivnih žensk z negativnim BMV je prisoten tako v primarnem presejanju s HPV kot v triaži. Strokovnjaki zato iščejo nove možnosti za triažo HPV-pozitivnih žensk z negativnim izvidom BMV na tiste z večjim (dolgotrajna okužba) in manjšim tveganjem (prehodna okužba). Najbolj raziskana metoda je uporaba genotipizacije, ki je namenjena prepoznavi žensk, okuženih s HPV 16 in 18, ter bolj intenzivni obravnavi v tem primeru (23). Vendar niti genotipizacija ne reši problema potrebe po dodatni obravnavi HPV-pozitivnih žensk, saj se ženske, ki niso okužene s HPV 16 ali 18, temveč z enim od preostalih onkogenih genotipov HPV, ne morejo varno vrniti v presejanje, ker je tveganje pri njih kljub vsemu večje (13, 24). V zadnjem času se je razmahnilo raziskovanje novih triažnih metod, ki naj bi med HPV-pozitivnimi ženskami prepoznale tiste z dolgotrajno in/ali transformirajočo okužbo. Kot najbolj obetavne tovrstne metode se kažejo analiza metilacije virusne ali človeške DNK in imunohistokemično barvanje p16INK4a. Strokovnjaki upajo, da bodo te metode omogočile učinkovito triažo HPV-pozitivnih žensk na tiste, ki rabijo takojšnjo kolposkopsko diagnostiko, in tiste, ki se lahko varno vrnejo v presejanje.

Ženske z velikim tveganjem: takojšnja kolposkopija

Pri ženskah, pri katerih obstaja dovolj velika verjetnost, da že imajo CIN 2+, je indicirana takojšnja kolposkopija. To so ženske, ki imajo pozitiven izvid prvega triažnega testa HPV:

- vsaj 6 mesecev po presejalni diagnozi APC-N ali PIL-NS 35+, če imajo ob tem tudi patološki izvid kontrolnega BMV (APC-N oziroma PIL-NS ali več);
- po presejalni diagnozi AŽC-N in negativnem histološkem izvidu;
- vsaj 12 mesecev po diagnozi CIN 1;
- vsaj 12 mesecev po zdravljenju CIN (ali patološki izvid kontrolnega BMV kadarkoli na kontrolnem pregledu).

Prav tako imajo veliko tveganje ženske z negativnim izvidom triažnega testa HPV, ki imajo:

- patološki izvid kontrolnega BMV (APC-N ali več pri ženskah po zdravljenju CIN; PIL-NS ali več pri ženskah s presejalno diagnozo APC-N ali PIL-NS 35+.)

Rezultati analize podatkov registra ZORA pri ženskah s presejalno diagnozo APC-N (slika 5) kažejo, da je v skladu s priporočili novih smernic na takojšnje kolposkopijo po prvem kontrolnem pregledu napotenih skoraj polovica žensk manj kot v skladu s starimi smernicami (17,7 % žensk v primerjavi s 30,5 %), vendar se pri njih odkrije približno enako CIN 2+ (81,6 % v primerjavi z 82,4 %) (21).

Zaključek

Z dokazi podprta uporaba testa HPV lahko pomembno doprinese k pravočasnemu odkrivanju tistih CIN, ki bi nezdravljeni napredovali v raka. Za ženske to pomeni manj invazivno zdravljenje, krajšo odsotnost od doma in službe, manj zapletov in stranskih učinkov invazivne diagnostike in zdravljenja, manjše duševne stiske in boljše preživetje. Zato delamo ženskam škodo, če testa HPV ne uporabimo takrat, ko obstajajo dokazi, da ženski prinese več dobrobiti kot uporaba BMV ali kake druge metode.

Prav tako delamo škodo ženski takrat, kadar test HPV uporabljamo brez indikacij, saj prekomerno odkrivanje klinično nemih okužb poveča število kontrolnih pregledov in po nepotrebnem spravlja ženske v duševno stisko, tako zaradi skrbi za lastno zdravje kot zavedanja, da imajo spolno prenosno okužbo. Pojavijo se lahko dvomi o partnerjevi zvestobi, kar lahko razdiralno vpliva na partnersko zvezo. Prekomerno odkrivanje prehodnih produktivnih okužb poveča število kolposkopij, biopsij in zdravljenj pri ženskah, pri katerih bi CIN (če ga ne bi zdravili) nazadoval in ženski nikoli ne bi povzročal težav. Dodatno zdravljenje pomeni tudi več zapletov po zdravljenju. Da ne

bi s testom HPV odkrivali preveč CIN 2 in CIN 3, ki bi nazadovali, se testiranja ne sme izvajati prepogosto ali brez indikacij, pri katerih uporaba testa HPV dokazano prinese ženskam več škode kot koristi. Prav tako se ne sme uporabljati testov, ki niso klinično preverjeni za namen uporabe.

V Sloveniji se test HPV uporablja kot pomoč pri odločitvi, ali ženska potrebuje kolposkopski pregled ali ne (triazni test HPV). Strokovna skupina za pripravo Smernic za celostno obravnavo žensk s predrakavimi spremembami materničnega vratu je po obsežnem pregledu literature v letu 2011 pripravila nove algoritme za obravnavo žensk, ki temeljijo na sodobnih znanstvenih spoznanjih. Triazni test HPV je v nove smernice umeščen tako, da izkoriščamo njegove prednosti, hkrati pa ženskam ne povzročamo škode zaradi premajhne klinične specifičnosti. Umestitev triaznega testa HPV v nove smernice je omogočila, da se kar 65 % vseh žensk s presejalno diagnozo APC-N po prvem kontrolnem pregledu lahko varno vrne v presejanje, medtem ko so bile pred tem enako ogrožene ženske (zaradi manjkajočega podatka o izvidu testa HPV) v skladu s starimi smernicami napotene na ponoven kontrolni pregled. Prav tako se je z uvedbo novih smernic pri ženskah s presejalno diagnozo APC-N prepolovila potreba po takojšnji kolposkopiji po prvem kontrolnem pregledu, kljub temu pa se odkrivanje CIN 2+ ni zmanjšalo. Podatki iz slovenskega programa se ujemajo s tujimi in kažejo, da je umestitev triaznega testa HPV v slovenske smernice ustrezna in da uporaba testa HPV v skladu s smernicami ženskam prinaša dodatne koristi.

Literature

1. Zur Hausen H. Papillomaviruses and cancer: from basic studies to clinical application. *Nature reviews Cancer*. 2002;2(5):342-50.
2. McCredie MR, Sharples KJ, Paul C, Baranyai J, Medley G, Jones RW, et al. Natural history of cervical neoplasia and risk of invasive cancer in women with cervical intraepithelial neoplasia 3: a retrospective cohort study. *The lancet oncology*. 2008;9(5):425-34.
3. Walboomers JM, Jacobs MV, Manos MM, Bosch FX, Kummer JA, Shah KV, et al. Human papillomavirus is a necessary cause of invasive cervical cancer worldwide. *The Journal of pathology*. 1999;189(1):12-9.
4. Schiffman M, Wentzensen N, Wacholder S, Kinney W, Gage JC, Castle PE. Human papillomavirus testing in the prevention of cervical cancer. *Journal of the National Cancer Institute*. 2011;103(5):368-83.

5. Moscicki AB, Schiffman M, Burchell A, Albero G, Giuliano AR, Goodman MT, et al. Updating the natural history of human papillomavirus and anogenital cancers. *Vaccine*. 2012;30 Suppl 5:F24-33.
6. Ucakar V, Poljak M, Klavs I. Pre-vaccination prevalence and distribution of high-risk human papillomavirus (HPV) types in Slovenian women: a cervical cancer screening based study. *Vaccine*. 2012;30(2):116-20.
7. Zadnik V, Primic Žakelj M. SLORA: Slovenija in rak. www.slora.si: Epidemiologija in register raka. Onkološki inštitut Ljubljana [citirano 28.3.2013].
8. Lam JU, Rebolj M, Dugue PA, Bonde J, von Euler-Chelpin M, Lynge E. Condom use in prevention of Human Papillomavirus infections and cervical neoplasia: systematic review of longitudinal studies. *Journal of medical screening*. 2014.
9. Ivanuš U, Primic Žakelj M. Klinična uporaba in pomen testa za humani papilomski virus v Državnem presejalnem programu ZORA Medicinski razgledi. 2013;52(supl. 3):123-35.
10. Poljak M, Cuzick J, Kocjan BJ, Iftner T, Dillner J, Arbyn M. Nucleic acid tests for the detection of alpha human papillomaviruses. *Vaccine*. 2012;30 Suppl 5:F100-6.
11. Primic Žakelj M, Uršič Vrščaj M, Pogačnik A, Ivanuš U, editors. Navodila ginekologom za delo v programu ZORA. Posodobitev 2011.: Onkološki inštitut Ljubljana.; 2011.
12. Arbyn M, Roelens J, Simoens C, Buntinx F, Paraskevidis E, Martin-Hirsch PP, et al. Human papillomavirus testing versus repeat cytology for triage of minor cytological cervical lesions. *Cochrane Database Syst Rev*. 2013;3:CD008054.
13. Arbyn M, Ronco G, Anttila A, Meijer CJ, Poljak M, Ogilvie G, et al. Evidence regarding human papillomavirus testing in secondary prevention of cervical cancer. *Vaccine*. 2012;30 Suppl 5:F88-99.
14. Uršič Vrščaj M RS, Možina A, Kobal B, Takač I, Deisinger D, Zore A. Smernice za celostno obravnavo žensk s predrakavimi spremembami materničnega vratu. Ljubljana: Onkološki inštitut Ljubljana; 2011.
15. Ronco G, Dillner J, Elfstrom KM, Tunesi S, Snijders PJ, Arbyn M, et al. Efficacy of HPV-based screening for prevention of invasive cervical cancer: follow-up of four European randomised controlled trials. *Lancet*. 2014;383(9916):524-32.
16. Katki HA, Kinney WK, Fetterman B, Lorey T, Poitras NE, Cheung L, et al. Cervical cancer risk for women undergoing concurrent testing for human papillomavirus and cervical cytology: a population-based study in routine clinical practice. *The lancet oncology*. 2011;12(7):663-72.

17. Chen HC, Schiffman M, Lin CY, Pan MH, You SL, Chuang LC, et al. Persistence of type-specific human papillomavirus infection and increased long-term risk of cervical cancer. *Journal of the National Cancer Institute*. 2011;103(18):1387-96.
18. Castle PE, Rodriguez AC, Burk RD, Herrero R, Hildesheim A, Solomon D, et al. Neither one-time negative screening tests nor negative colposcopy provides absolute reassurance against cervical cancer. *International journal of cancer Journal international du cancer*. 2009;125(7):1649-56.
19. Moscicki AB, Cox JT. Practice improvement in cervical screening and management (PICSM): symposium on management of cervical abnormalities in adolescents and young women. *Journal of lower genital tract disease*. 2010;14(1):73-80.
20. Rodriguez AC, Schiffman M, Herrero R, Hildesheim A, Bratti C, Sherman ME, et al. Longitudinal study of human papillomavirus persistence and cervical intraepithelial neoplasia grade 2/3: critical role of duration of infection. *Journal of the National Cancer Institute*. 2010;102(5):315-24.
21. Ivanuš U. Uvedba triažnega testa HPV v program ZORA: ocena prednosti in slabosti javnozdravstvene intervencije. Specialistična naloga. Onkološki inštitut Ljubljana 2013.
22. Uršič Vrščaj M RS, Možina A, Kobal B, Takač I, Deisinger D. Smernice za celostno obravnavo žensk s predrakavimi spremembami materničnega vratu. M UV, editor: Združenje za ginekološko onkologijo, kolposkopijo in cervikalno patologijo SZD; 2007.
23. Cuzick J, Bergeron C, von Knebel Doeberitz M, Gravitt P, Jeronimo J, Lorincz AT, et al. New technologies and procedures for cervical cancer screening. *Vaccine*. 2012;30 Suppl 5:F107-16.
24. Sundstrom K, Eloranta S, Sparen P, Arnheim Dahlstrom L, Gunnell A, Lindgren A, et al. Prospective study of human papillomavirus (HPV) types, HPV persistence, and risk of squamous cell carcinoma of the cervix. *Cancer epidemiology, biomarkers & prevention : a publication of the American Association for Cancer Research, cosponsored by the American Society of Preventive Oncology*. 2010;19(10):2469-78.

HPV testiranje pri moških?

Mario Poljak, Branko Zorn, Urška Ivanuš

Podobno kot pri ženskah, so tudi pri moških anogenitalne okužbe s HPV zelo pogoste, vendar navadno potekajo brez kliničnih znakov. HPV so izjemno kužni, prenašajo se s tesnim stikom kože ali sluznice. Kondom sicer omogoča delno zaščito pred okužbo, vendar ne popolne, ker so HPV navadno prisotni na širšem anogenitalnem predelu. Večina spolno aktivnih ljudi se vsaj enkrat v življenju okuži s HPV, brez da bi se tega zavedala, pogosto je dovolj že en sam spolni partner. Večina mladih se okuži že v prvih letih spolnega življenja. Okužba v večini primerov izzveni sama po sebi v enem do dveh letih, le redko vztraja več let ali desetletij. Poznamo tudi latentne okužbe, ki se lahko reaktivirajo. Zaradi velike kužnosti, pomanjkljivih preventivnih ukrepov in zapletenega naravnega poteka je okužba s HPV pogosto prisotna tudi pri partnerjih v stabilni monogamni partnerski vezi. Pogosto si partnerja okužbo podajata, zato okužbo s testiranjem lahko zaznamo enkrat pri enem in drugič pri drugem, ali pri obeh hkrati. Dokaz okužbe s HPV pri enem ali obeh partnerjih ne pomeni, da si med seboj nista zvesta.

HPV okužbe pri moških

Podobno kot pri ženskah, so tudi pri moških nizkorizični genotipi HPV iz rodu alfa (najpomembnejša sta HPV-6 in HPV-11) odgovorni za nastanek vseh primerov anogenitalnih bradavic (1). Visokorizični genotipi HPV (daleč najpomembnejši je HPV-16) so pri moških odgovorni za nastanek 40–45 % raka penisa, 88–94 % raka zadnjika ter 25–30 % raka ustnega dela žrela (2-4). HPV DNA je bila dokazana pri 75 % bolnikov z intraepitelijska neoplazijo penisa 1. stopnje (PIN1), 93 % bolnikov z intraepitelijsko neoplazijo penisa 2. stopnje (PIN2), pri vseh bolnikih z intraepitelijsko neoplazijo penisa 3. stopnje (PIN3) ter pri 98 % bolnikov z analno intraepitelijsko neoplazijo 2. (AIN2) oz. 3. stopnje (AIN3) (2-4).

V primerjavi z imunsko kompetentnimi heteroseksualnimi moškimi je breme raka povezanega s HPV, pomembno višje pri moških, ki imajo spolne odnose z moškimi (MSM), in pri moških, ki so okuženi s HIV. Kljub temu,

da je okužba s HPV pri imunsko kompetentnih moških navadno prehodna, je pri MSM zelo pogosta dolgotrajna okužba. Prevalenca dolgotrajne okužbe analnega kanala pri HIV-pozitivnih MSM z vsaj enim genotipom HPV je višja od 90% (5, 6). Incidenca predrakavih sprememb zadnjika in raka zadnjika je med MSM od 25 do 50-krat višja kot v splošni populaciji (7).

HPV testiranje pri moških?

HPV-testiranje se v številnih državah, vključno s Slovenijo, rutinsko uporablja za boljše prepoznavanje žensk z večjim tveganjem za rak materničnega vratu. V Sloveniji se triažni test HPV (hc2) rutinsko uporablja od leta 2010 kot pomoč pri odločitvi, ali ženska potrebuje kolposkopski pregled ali ne. Indikacije za uporabo triažnega testa HPV pri ženskah so:

- atipične ploščate celice, neopredeljene (APC-N);
- ploščatocelična intraepitelijska neoplazija nizke stopnje (PIL-NS), pri ženskah starih 35 let ali več;
- atipične žlezne celice, neopredeljene (AŽC-N),
- spremljanje žensk s CIN 1;
- CIN - po zdravljenju.

Za razliko od uveljavljene uporabe testa HPV pri ženskah, trenutno vsa vodilna svetovna strokovna združenja **odločno odsvetujejo** uporabo testa HPV pri moških.

Ameriški Centers for Disease Control and Prevention (CDC) v svojih zadnjih smernicah iz leta 2010 nedvomno navaja, da se test HPV ne priporoča za presejalno testiranje za zgodnje odkrivanje raka materničnega vratu pri mlajših ženskah in za presejalno testiranje ostalih, s HPV-povezanih rakov ali genitalnih bradavic, tako pri moških kot pri ženskah (8).

Test HPV test naj se **ne uporablja** za:

- presejalno testiranje moških
- presejalno testiranje partnerjev HPV-pozitivnih žensk
- presejalno testiranje mlajših žensk in
- presejalno testiranje drugih s HPV-povezanih boleznih, ki niso rak materničnega vratu, vključno z genitalnimi bradavicami (8).

International Union against Sexually Transmitted Infections (IUSTI) je leta 2012 izdala smernice za obvladovanje anogenitalnih bradavic (9), v katerih navajajo naslednja priporočila:

- genotipizacija HPV (dokazovanje posameznih genotipov HPV) v primeru anogenitalnih bradavic ni klinično pomembna in se zato ne priporoča;
- kljub temu, da nekateri zdravniki pri postavljanju diagnoze subkliničnih HPV okužb uporabljajo test z očetno kislino, je njegova uporaba v diagnostiki in pri obvladovanju genitalnih bradavic še vedno sporna;
- ob prvem pojavu anogenitalnih bradavic, bi morali bolnikom obvezno predlagati tudi presejalno testiranje na ostale spolno prenosljive bolezni, v skladu z lokalnimi smernicami (9).

Pri ameriški Food and Drug Administration (FDA) trenutno ni registrirane- ga testa za ugotavljanje anogenitalne okužbe s HPV pri moških.

Citološko testiranje vzorcev analnega predela

Številne raziskovalne skupine so predlagale uvedbo programa presejalnega testiranja za zgodnje odkrivanje raka zadnjika, ki bi bil podoben programu presejalnega testiranja za zgodnje odkrivanje raka materničnega vratu (10). Program, ki bi temeljil na citologiji, na podlagi katere bi bolnike s patološkim presejalnim izvidom napotili na anoskopijo in posledično zdravljenje v primeru dokazane AIN, bi lahko vplival na zmanjšanje števila bolnikov z rakom zadnjika. Klinična občutljivost in specifičnost citologije analnega kanala v primerjavi z rezultati biopsije (69–93 % občutljivost, 32–59 % specifičnost) je podobna kot v raziskavah, v katerih so primerjali citologijo in biopsijo materničnega vratu (10). Kljub temu, da CDC ne priporoča citološkega presejalnega testiranja vzorcev analnega kanala, nekatere druge organizacije, kot so New York State Department of Health, priporočajo vsakoletno citološko testiranje pri MSM in HIV-pozitivnih bolnikih z zgodovino anogenitalnih bradavic (10). Med HIV-pozitivnimi MSM je pozitivna napovedna vrednost patološkega citološkega izvida za napoved patoloških analnih sprememb približno 95 % (10).

Presejalno testiranje brisov penisa na HPV

Pri imunsko kompetentnih moških presejalno testiranje brisov penisa na HPV ni priporočljivo, zaradi visoke pogostosti prehodnih HPV-okužb (8, 10). Enako ni priporočljivo presejalno testiranje brisov penisa na HPV partnerjev HPV-pozitivnih žensk ali HPV-pozitivnih moških. V nasprotju z AIN in rakom zadnjika, je še veliko neznanega o naravnem poteku HPV

okužbe na penisu ter patogenezi predrakavih in rakavih sprememb penisa pri MSM in HIV-pozitivnih moških. PIN ne moremo diagnosticirati na podlagi citološkega pregleda ali HPV testiranja brisov penisa, ampak je treba vedno (če za to obstaja jasna indikacija) odvzeti biopsijski vzorec za histopatološki pregled.

Zaključek

Vodilni mednarodni strokovni združenji za preprečevanje in obvladovanje okužb, CDC in IUSTI, testiranja na okužbo s HPV pri moških ne priporočata. V Sloveniji posebnih strokovnih priporočil ni. Postaja pa vprašanje HPV-testiranja moških čedalje bolj aktualno, predvsem zaradi pomembne vloge testa HPV v presejanju za raka materničnega vratu pri ženskah. Pri ženskah test HPV omogoča pravočasno odkrivanje predrakavih sprememb materničnega vratu, ki jih lahko zdravimo in s tem preprečimo raka materničnega vratu. Ker pa je okužba s HPV zelo pogosto klinično nepomembna, so indikacije za uporabo testa HPV pri ženskah strogo omejene, da s testiranjem ne bi po nepotrebnem obremenjevali žensk, zdravstvenega sistema in zdravstvene blagajne.

Za razliko od žensk, so pri moških koristi testiranja HPV nejasne. Tudi če pri moškem dokažemo okužbo s HPV, ga ne moremo zdraviti, preden lezija ne postane klinično vidna in če sploh zahteva zdravljenje. To pomeni, da klinično pomembnih lezij pri moškem v naravnem poteku bolezni s testiranjem na HPV ne odkrijemo nič prej, kot bi jo tudi sicer. Tudi ni jasno, kako naj HPV-pozitivne moške brez klinično vidnih lezij spremljamo, še posebej, ker so okužbe s HPV tudi pri moških izjemno pogoste, a večinoma klinično nepomembne.

Strokovna in etična pravila za testiranje zdravih oseb se pomembno razlikujejo od pravil za testiranje bolnikov. Kadar testiramo zdrave posameznike, je prav vsako tveganje iatrogeno in povsem preprečljivo. Zato morajo biti etični in strokovni standardi za testiranje zdravih oseb postavljeni višje kot za diagnostiko. Testiranje zdravih oseb z namenom zgodnjega odkrivanja bolezni se na prvi pogled zdi privlačen javnozdravstveni ukrep. Navadno najprej pomislimo na koristi, ki jih takšno testiranje lahko prinese, na primer koliko življenj lahko reši. Vendar tovrstno testiranje ni tako enostavno kot se zdi na prvi pogled, saj poleg koristi s seboj lahko prinaša tudi tveganja, ko je na primer slabša kakovost življenja (strah, pogosti zdravniški pregledi, slabo počutje zaradi zdravljenja ipd.) pri osebah s pozitivnim testom, ki v resnici

nikoli ne bi zbolele za boleznijo. V želji po zgodnji diagnostiki in bolj uspešnem zdravljenju se v praksi pogosto zgodi, da uvedemo testiranje, katerega koristi niso jasno dokazane. Odločitev o tem, ali presejanje na neko bolezen prinaša več dobrega kot slabega, mora biti podprta z dokazi in mora biti podana za vsako konkretno bolezen in konkretno ciljno populacijo posebej. Uvedba testiranja mora slediti načelom z dokazi podprte medicine.

Pred uvedbo presejanja moramo natančno premisliti splošna merila za zagotavljanje kakovosti in učinkovitosti tovrstnega programa. Ta pravila sta za potrebe Svetovne zdravstvene organizacije (SZO) že leta 1968 zapisala Wilson in Jungner in se do danes niso bistveno spremenila (11). Testiranje zdravih oseb je strokovno in etično upravičeno samo, če so izpolnjeni vsi naslednji pogoji:

- bolezen, ki jo želimo s testiranjem odkriti, je pogosta in resna ter zato predstavlja pomemben javnozdravstveni problem;
- poznamo naravni potek bolezni, ki jo znamo odkrivati v zgodnji fazi in jo znamo zdraviti; zdravljenje v zgodnji fazi je bolj uspešno kot, če bolezen odkrijemo kasneje;
- presejalni test mora imeti ustrezno klinično občutljivost in specifičnost, biti mora sprejemljiv s strani ciljne populacije in ne predrag;
- opredeliti znamo ciljno populacijo, ki ima od testiranja več koristi kot škode;
- opredeliti znamo časovne intervale med testiranjem;
- zagotovimo lahko vse potrebne vire in kapacitete tako za testiranje, kot tudi spremljanje, nadaljnjo diagnostiko in zdravljenje odkritih sprememb;
- testiranje je najbolj učinkovito, če je organizirano na populacijski ravni in ni priložnostno.

Pred odločitvijo o tem, ali je testiranje moških na okužbo s HPV strokovno in etično upravičeno ali ne, si moramo odgovoriti na naslednja vprašanja: Katero bolezen želimo s testiranjem odkrivati, pri kateri skupini moških in zakaj? Ali bomo s testiranjem odkrili to bolezen bolj zgodaj kot drugače in ali nam bo to omogočilo boljše izide zdravljenja? Kako pogosto bomo testirali? Kateri test HPV bomo uporabili? Kako bomo obravnavali moške s pozitivnim izvidom tega testa? Kako bomo organizirali testiranje, da bo dostopno vsem, ki imajo od njega lahko koristi? Kako bomo preprečili prekomerno diagnostiko okužb s HPV, ki bodo izzvenele in zato niso klinično pomembne? Odgovori na ta vprašanja niso lahki, je pa smiselno, da se slovenska

strokovna javnost opredeli do vprašanja testiranja na okužbo s HPV pri moških in zavzame enotno stališče. Glede na trenutne smernice vodilnih svetovnih strokovnih združenj uporabo testa HPV pri moških odsvetujemo.

Literatura:

1. Fujs Komloš K, Kocjan BJ, Košorok P, et al. Tumour-specific and gender-specific pre-vaccination distribution of human papillomavirus types 6 and 11 in anogenital warts and laryngeal papillomas: A study on 574 tissue specimens. *J Med Virol.* 2012; 84: 1233-1241.
2. Miralles-Guri C, Bruni L, Cubilla AL, et al. Human papillomavirus prevalence and type distribution in penile carcinoma. *J Clin Pathol.* 2009; 62:870-878.
3. De Vuyst H, Clifford GM, Nascimento MC, et al. Prevalence and type distribution of human papillomavirus in carcinoma and intraepithelial neoplasia of the vulva, vagina and anus: a meta-analysis. *Int J Cancer.* 2009; 124: 1626-1636.
4. Fujs Komloš K, Kocjan BJ, Košorok P, et al. Distribution of HPV genotypes in Slovenian patients with anal carcinoma: preliminary results. *Acta Dermatovenereol Alp Panonica Adriat.* 2011; 20: 141-143.
5. Milošević M, Poljak M, Mlakar M. Anal HPV infection in Slovenian men who have sex with men. *Cent Eur J Med.* 2010; 5: 698-703.
6. Machalek DA, Poynten M, Jin F, et al. Anal human papillomavirus infection and associated neoplastic lesions in men who have sex with men: a systematic review and meta-analysis. *Lancet Oncol.* 2012; 13: 487-500.
7. Kreuter A, Wieland U. Human papillomavirus associated diseases in HIV-infected men who have sex with men. *Curr Opin Infect Dis.* 2009; 22: 109-114.
8. Dunne EF, Friedman A, Datta SD, et al. Updates on human papillomavirus and genital warts and counseling messages from the 2010 Sexually Transmitted Diseases Treatment Guidelines. *Clin Infect Dis.* 2011; Suppl 53: S143-152.
9. Lacey CJ, Woodhall SC, Wikstrom A, et al. 2012 European guideline for the management of anogenital warts. *J Eur Acad Dermatol Venereol.* 2013; 27 :e263-270.
10. McGinley KF, Hey W, Sussman DO, et al. Human papillomavirus testing in men. *J Am Osteopath Assoc.* 2011; Suppl 111: S26-28.
11. Wilson JMG, Jungner G. Principles and practices of screening for disease. WHO, Geneva, 1968.

Testiranje HPV pri neplodnih moških

Barbara Golob, Branko Zorn

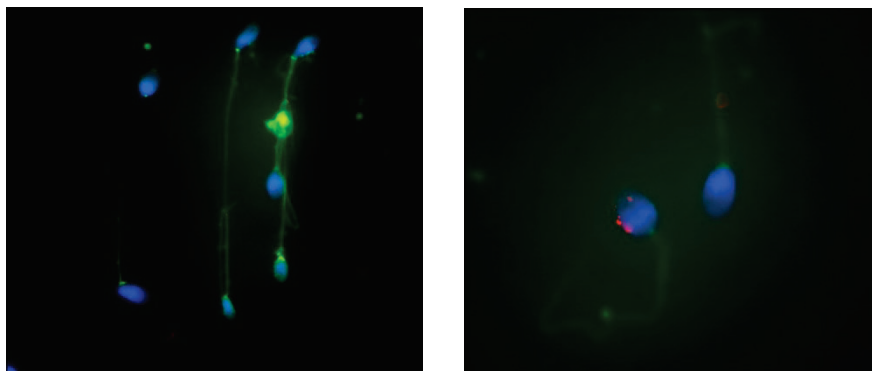
Uvod

Humani papiloma virusi (HPV) so najpogostejši spolno prenosni virusi z znano etiologijo v nastanku nekaterih benignih in malignih novotvorb ploščatoceličnega epitelija žensk in moških. Po ocenah se kumulativno tekom življenja okuži z vsaj enim genotipom HPV okrog tri četrtine spolno aktivne populacije in pri večini okužba poteka asimptomatsko in spontano izveni v enem do dveh letih. Tveganje za okužbo, incidenca in prevalenca okužbe s HPV so pri moških višji kot pri ženskah. Zanimivo je, da so pri moških izolirali HPV DNK iz vseh področij reproduktivnega trakta in tudi iz semena. Pokazano je, da se HPV lahko s kapsidnim proteinom L1 veže na sindekan-1 v membrani semenčice. Ker takšna semenčica lahko prodre v jajčno celico hrčka in vanjo prinese tudi HPV, čigar geni se lahko v jajčni celici aktivno prepisujejo, bi lahko okuženo seme služilo kot vektor prenosa okužbe s HPV (1). Zanimalo nas je, kako pogosta je okužba s HPV pri moških iz neplodnih parov, kateri genotipi se pojavljajo in ali se kvaliteta semena pomembno razlikuje med okuženimi in neokuženimi moškimi.

Prevalenca okužbe s HPV DNK pri moških

Prevalenca okužbe s HPV je med različnimi skupinami moških (študentje, partnerji HPV okuženih žensk, moški, ki imajo spolne odnose z moškimi,...) različno visoka, vendar v večini primerov presega 20 %. Prevalenco okužbe moških s HPV smo določili na vzorcu 340 moških iz neplodnih parov, ki so obiskali Ginekološko kliniko v Ljubljani zaradi neplodnosti in opravili spermogram. Povprečna starost moških je bila 32,91 let, povprečno pa so si za zanositev prizadevali 2,0 let. V zbranih vzorcih brisov celotne površine penisa in semena smo z metodo Linear Array dokazovali prisotnost DNK 37 različnih genotipov HPV. Prevalenca okužbe površine penisa s HPV DNK je znašala 37,03 %, medtem ko je prevalenca okužbe semena znašala 13,38 % (2). Pri 30,51 % okuženih moških je bil dokazan isti genotip HPV tako na površini penisa, kot v semenu. Polovica dokazanih okužb površine penisa

in le četrtnina dokazanih okužb semena je bila povzročeni s strani visokorizičnih genotipov HPV. S fluorescenčno in situ hibridizacijo smo v vzorcih s HPV okuženega semena pokazali dejansko okužbo semenčic s HPV DNK (Slika 1).

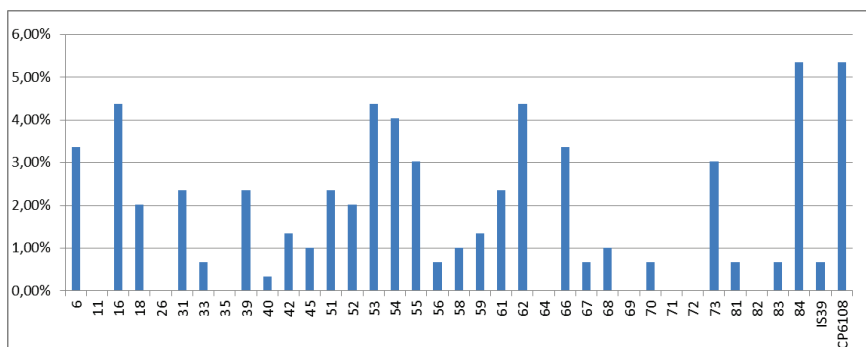


Slika 1: HPV okužba semena. Leva fotografija prikazuje seme neokuženega moškega, medtem ko desna fotografija prikazuje seme s HPV okuženega moškega. Z rdečim signalom je označena prisotnost HPV DNK.

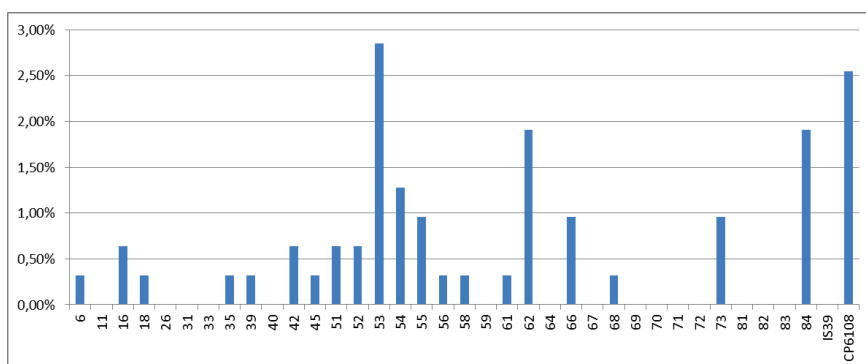
Genotipsko specifična prevalenca okužbe s HPV pri moških

Med najpogostejšimi genotipi HPV na površini penisa sta bila HPV-CP6108 in HPV-84 z genotipsko specifično prevalenco 5,35 %. Po pogostosti so sledili HPV-53, HPV-16, HPV-62 in HPV-54 z genotipsko specifično prevalenco od 4,01 % do 4,68 %. V semenu sta bila najpogosteje prisotna HPV-53 in HPV-CP6108 (2,85 % in 2,53 %). Po pogostosti so sledili HPV-84, HPV-54 in HPV-62 (1,27 %-1,90 %) (2). Genotipsko specifična prevalenca okužbe s HPV pri moških iz neplodnih parov je prikazana na Sliki 2 in 3.

Glede na visoko ujemanje v genotipu okužbe in na podoben vrstni red genotipov po prevalenci bi lahko sklepali na okužbo oz. kontaminacijo semena z genotipi HPV s površine genitalij.



Slika 2: Genotipsko specifična prevalenca okužbe površine penisa s HPV pri moških iz neplodnih parov



Slika 3: Genotipsko specifična prevalenca okužbe semena s HPV pri moških iz neplodnih parov.

Zastopanost genotipov iz profilaktičnih cepiv

Od leta 2009 je v Sloveniji deklicam starosti 11-12 let brezplačno na voljo profilaktično cepivo proti štirim genotipom HPV. Genotipsko specifična prevalenca HPV-16, HPV-18, HPV-6 in HPV-11 je bila pri moških iz neplodnih parov 4,35 %, 2,01 %, 3,34 % in 0 % za površino penisa in 0,63 %, 0,32 %, 0,32 % in 0 % za seme (2). Z obstoječim cepivom bi preprečili 10,18 % okužb penisa in 6,78 % okužb semena. S cepivom nove generacija, ki bo poleg zaščite pred dosedanjimi štirimi genotipi zagotavljalo zaščito še proti HPV-31, HPV-33, HPV-45, HPV-52 in HPV-58 pa bi na našem vzorcu preprečili 17,54 % okužb penisa in 13,56 % okužb semena.

Vpliv okužbe semena s HPV na kvaliteto semena

Med s HPV okuženimi in neokuženimi moškimi ni bilo statistično značilne razlike v gibljivosti, koncentraciji in morfologiji semena. Prav tako med s HPV okuženimi in neokuženimi moškimi ni bilo statistično značilne razlike v mitohondrijskem membranskem potencialu in odstotku semenčic s fragmentirano DNK (2). Izgleda, kot da HPV ne vpliva na kvaliteto semena ali njegovo funkcionalnost.

Vprašanje HPV testiranja pri neplodnih in drugi »HPV izzivi« vključenih v postopke oploditve z biomedicinsko pomočjo

Vsi pari, ki so pri nas vključeni v postopke oploditve z biomedicinsko pomočjo (OBMP), morajo opraviti testiranje na spolno prenosne bolezni, pri čemer izvid na dan postopka ne sme biti starejši od enega leta. Trenutno se pare testira na sifilis in okužbo s HIV, HCV in HBV. V zadnjem času pa so se pojavili pozivi po vpeljevanju še dodatnega testiranja in sicer testiranja na okužbo s HPV. Argumenti za testiranje na okužbo s HPV so najbolj utemeljeni za primer darovalcev semena. Glede na rezultate raziskave, ki je določala prevalenco HPV okužbe med danskimi darovalci semena, je prevalenca okužbe semena s HPV DNK 16 % (3). Nobena od trenutnih metod predpriprave semena za postopke OBMP ni učinkovita pri čiščenju HPV DNK iz semena (4). Posledično so tako prejemnice darovanega semena ob intrauterini inseminaciji neposredno izpostavljene morebitni okužbi s HPV. Naslednje vprašanje, s katerim se trenutno ukvarja več skupin po svetu pa je, kakšne posledice, če sploh, ima lahko oploditev z metodo neposrednega vnosa semenčice v citoplazmo jajčne celice (ICSI) v primeru s HPV okužene semenčice. Slednjemu so namreč izpostavljeni vsi ICSI postopki parov, katerih seme je okuženo s HPV. Na dokončni odgovor bo potrebno počakati še kar nekaj časa. Bi pa preprečevanje tveganja HPV okužbe jajčne celice in zarodka predstavljalo svojevrsten izziv za izvajalce postopkov OBMP, saj glede na širok spekter genotipov HPV, ki jih lahko izoliramo iz semena, samo cepljenje v tem primeru ne bi zadostovalo, ustreznega zdravljenja okužbe s HPV pa žal ni.

Sklepi

- Prevalenca genitalne okužbe in okužbe semena s HPV pri moških iz neplodnih parov je visoka.

- Pri moških iz neplodnih parov se pojavlja široka paleta različnih genotipov HPV, tako nizkorizičnih, kot tudi visokorizičnih.
- HPV je prisoten v semenu pri več kot 13 % testiranih, pri čemer ni se kvaliteta semena med okuženimi in neokuženimi moškimi ne razlikuje.
- Genotipe HPV, ki so vključeni v tetravalentno cepivo proti HPV, smo dokazali v dobrih 10 % HPV okužb moških iz neplodnih parov.
- Semenčice so možni vektorji prenosa HPV. Prejemnice darovanega semena bi tako lahko bile izpostavljene HPV okužbi. Ker lahko okužba negativno vpliva tudi na oploditev in razvoj zarodkov (5, 6, 7), nekateri avtorji predlagajo vključitev testiranja darovalcev spolnih celic pred postopkom OBMP.

Literatura

- Foresta C, Patassini C, Bertoldo A, Menegazzo M, Francavilla F, Barzon L, et al. Mechanism of human papillomavirus binding to human spermatozoa and fertilizing ability of infected spermatozoa. *PLoS One*. 2011; 6(3):e15036.
- Golob B, Poljak M, Verdenik I, Kolbezen SM, Bokal VE, Zorn B. High HPV infection prevalence in men from infertile couples and lack of relationship of seminal HPV infection on sperm quality. *BioMed Research International*. Poslano v recenzijo 2014.
- Kaspersen MD, Larsen PB, Ingerslev HJ, Fedder J, Petersen GB, Bonde J, et al. Identification of multiple HPV types on spermatozoa from human sperm donors. *PloS One*. 2011; 6(3):e18095.
- Foresta C, Pizzol D, Bertoldo A, Menegazzo M, Barzon L, Garolla. Semen washing procedures do not eliminate human papilloma virus sperm infection in infertile patients. *Fertil Steril*. 2011; 96 (5):1077-82.
- Hermonat PL, Kechelava S, Lowery CL, Korourian S. Trophoblasts are the preferential target for human papilloma virus infection in spontaneously aborted products of conception. *Human Pathology*. 1998; 29(2):170-4.
- Calinisan JH, Chan SR, King A, Chan PJ. Human papillomavirus and blastocyst apoptosis. *Journal of Assisted Reproduction and Genetics*, 2002; 19(3): 132-6.
- Chan PJ, Seraj IM, Kalugdan TH, King A. Blastocysts exhibit preferential uptake of DNA fragments from the E6-E7 conserved region of the human papillomavirus. *Gynecologic Oncology*, 1995; 58(2):194-7.

Osnove kolposkopije in povzetek patoloških sprememb na materničnem vratu

Nina Jančar, Špela Smrkolj in Mija Blaganje

Uvod

Kolposkopijo je leta 1925 uvedel nemški ginekolog Hans Hinselmann in je širšo uporabo v Evropi doživela po 2. svetovni vojni. Kolposkopija je danes še vedno standardna diagnostična metoda pri obravnavi žensk z nenormalnim citološkim brisom materničnega vratu (BMV), saj nam omogoča ugotavljanje predrakavih sprememb in sprejemanje ustreznih odločitev o nadaljnjem zdravljenju.

Osnove kolposkopije

Epitelij sluznice materničnega vratu je sestavljen iz **ploščatoceličnega epiteli-ja ektocerviksa**, ki je večskladen, celice vsebujejo obilo glikogena in so ravno omejene proti stromi. V notranjosti kanala MV je **visokoprizmatski, cilindričen epitelij endocerviksa**, imenovan tudi žlezni, ki je enoslojen, meja proti stromi je nagubana, stroma ima papile z žilami. Žile prosevajo rdeče, kar opredelimo makroskopsko kot "eritroplakijo".

Na meji med obema vrstama epitelijskega tkiva je **transformacijska cona**, na kateri prihaja do metaplazije visokoprizmatskega epitelijskega tkiva v ploščatoceličnega, kar imenujemo **ploščatocelična metaplazija**. Pri tem se izravna meja epitelijskega tkiva proti stromi, papile z žilami se sploščijo. Transformacijska cona je do začetka pubertete tanka črta med obema epitelijema – primarna meja. Kasneje zajema celoten kolobar metaplazije med primarno mejo in preostalim visokoprizmatskim epitelijem (sekundarna meja). Pri oceni transformacijske cone se osredotočimo na vidljivost, velikost, površino, rob, žilje in reakcijo na tuširanje.

Kolposkopija je **zadovoljiva**, kadar vidimo celo območje transformacijske cone. V primerih, ko ne vidimo cele transformacijske cone (npr. kadar sega deloma v cervikalni kanal), kolposkopija **ni zadovoljiva**, pa čeprav je vidni del transformacijske cone normalen. Transformacijsko cono vidimo lahko v

celoti na ektoceviksu (Tz 1), v celoti na ekto- in endocerviksu (Tz 2) ali pa je vsaj deloma endocervikalno tako, da je ne vidimo v celoti (Tz 3). Transformacijska cona je lahko majhna ali velika: tip I < 1 cm², tip II 1-2 cm², tip III 3-4 cm², tip IV sega do svoda (forniksa) nožnice. Transformacijska cona je lahko normalna ali atipična

Pri kolposkopiji s pomočjo ustrezne izbire leč in snopom usmerjene svetlobe, binokularno ogledujemo maternični vrat (MV) pri večji povečavi. Pri ocenjevanju žilne risbe uporabljamo zeleni filter. Za prepoznavanje displastičnih sprememb uporabljamo 3% očetno kislino, ki reverzibilno koagulira beljakovine in citokeratin v epitelu. Sluznica se belkasto obarva, pri čemer ocenjujemo intenzivnost obarvanja in tudi čas pojava beline in trajanja beline. Glikogen v epitelu dokazujemo z jodovo raztopino (Schilerjevo raztopino), ki obarva normalen, ploščati epitelij materničnega vratu rjavo. Metaplastične celice ne vsebujejo glikogena, zato se po tuširanju z jodovo raztopino ne obarvajo.

Temelje kolposkopske terminologije je leta 1925 postavil Hans Hinselman, ki je opisal patološke slike na podlagi patomorfoloških izvidov. Klasifikacijo so revidirali v Grazu leta 1975 in v Rimu leta 1990. Na 11. Svetovnem kongresu junija 2002 v Barceloni, je bila na priporočilo IFCPC (International Federation of Cervical Pathology and Colposcopy) sprejeta terminologija, ki jo uporabljamo slovenski ginekologi.

Kolposkopska terminologija in točkovanje

1. Normalni izvid

- ploščati epitelij
- žlezni epitelij
- normalna transformacijska cona (Tz 1, 2, 3)

2. Patološki kolposkopski izvid (ATZ)

- bel epitelij (Be)
- gost bel epitelij (Be*)
- nežen mozaik (Mo)
- grob mozaik (Mo*)
- nežna punktacija (P)
- groba punktacija (P*)

- jod delno pozitivno (J*)
- jod negativno (J-)
- atipično žilje (Až)

3. Kolposkopsko suspektni invazivni karcinom (Ca)

4. Nezadovoljiva kolposkopija

- Tz ni vidna
- vnetje, atrofiija, travma
- cerviks ni viden

5. Posebni zaznamki

- kondilom (Co)
- keratoza (Ke)
- erozija
- vnetje epitelija (infl)
- atrofiija epitelija (atrof)
- deciduoza
- polip

Klasifikacija ločuje atipično transformacijsko cono (ATZ) od normalnega kolposkopskega izvida. Ocena stopnje displazije temelji na patohistoloških značilnostih. Za ločevanje displazij z nizkim tveganjem od displazij z visokim tveganjem uporabljamo enostavno in zelo uporabno metodo točkovanja po Reid-u.

Reidova metoda kolposkopskega točkovanja (tabela 1) ocenjuje štiri značilnosti :

- robove
- barvo
- žilje
- obarvanost z jodom.

Tabela 1: Točkovanje kolposkopskih izvidov po Reid-u

Kolposkopski znaki	0 točk	1 točka	2 točki
robovi	<ul style="list-style-type: none"> - neravni, nerazločni, nejasni - geografsko razvejani - nazobčani - kodilomatozna ali mikro papilarna površina - satelitske lezije 	<ul style="list-style-type: none"> - gladki in ravni robovi - ostri periferni robovi 	<ul style="list-style-type: none"> - zavihani in valoviti robovi - notranja demarkacija
barva	<ul style="list-style-type: none"> - svetleča, snežno bela - pol-prosojna 	<ul style="list-style-type: none"> - svetleča zmerno bela 	<ul style="list-style-type: none"> - umazano siva - temna - gosto bela
žilje	<ul style="list-style-type: none"> - nežne punktacije oz. mozaik - urejeno žile brez dilatacij - majhni interkapilarni razmiki 	<ul style="list-style-type: none"> - odsotnost površinskega žilja po tuširanju z očetno kislino 	<ul style="list-style-type: none"> - večji interkapilarni razmiki - dilatirane posamezne žile - grobe punktacije in mozaik
jod	<ul style="list-style-type: none"> - mahagonij rjavo obarvanje - jod negativno področje nizko rizičnega območja (2<) 	<ul style="list-style-type: none"> - delno obarvanje z jodom - želvi podobno obarvanje (neenakomerno) 	<ul style="list-style-type: none"> - jod neg. obarvanje visoko rizične displazije (> 3/6) - rumenkasto obarvanje
točke	0 – 2 = CIN 1	3 -5 = CIN 1, 2	6 – 8 = CIN 2, 3

Indikacije za kolposkopsko preiskavo

Kolposkopija je diagnostična preiskava za odkrivanje predrakavih sprememb MV. Smernice za celostno obravnavo žensk s predrakavimi spremembami materničnega vratu iz leta 2011 opredeljujejo diagnostične postopke pri odkrivanju in zdravljenju teh sprememb.

Kolposkopsko preiskavo opravimo:

- pri patoloških izvidih BMV, v skladu s kliničnimi podatki pri posamezni bolnici,
- pri odkrivanju cervikalne intraepitelijske neoplazije (CIN) 1., 2., in 3. stopnje,
- po zdravljenju predrakavih sprememb MV,
- pri makroskopsko sumljivi spremembi MV, nožnice ali zunanjega splovila,
- pri ženskah z izvencikličnimi, kontaktnimi ali neopredeljenimi krvavitvami,
- pri ženskah z oslabljenim imunskim odzivom (prirojene motnje, imunosupresivna zdravila, AIDS),
- v primeru rizičnega spolnega vedenja,
- pri ponavljajočih se kolpitisih, pri pruritusu.


Predrakave spremembe materničnega vratu

Ko visoko-rizični ali onkogeni genotipi humanih papilomskih virusov (HPV) okužijo bazalne celice epitelija MV, se njihova DNK lahko vgradi v gostiteljski genom. S tem se okužene celice preobrazijo in lahko postanejo nesmrtni. Povečana ekspresija zgodnjih virusnih genov (predvsem E6 in E7), katerih beljakovine se vežejo na gostiteljski tumor supresorski beljakovini p53 in pRb, zavre delovanje teh tumor supresorskih beljakovin.

Rak materničnega vratu se razvije preko več stopenj predrakavih sprememb ploščatih in žleznihih celic. Razvoj predrakavih sprememb je shematsko prikazan na sliki 1. Pogostejše so spremembe ploščatih celic.

Histološko razdelimo predrakave spremembe ploščatih celic v naslednje stopnje: cervikalna intraepitelijska neoplazija 1. stopnje (CIN 1), cervikalna intraepitelijska neoplazija 2. stopnje (CIN 2) in cervikalna intraepitelijska neoplazija 3. stopnje (CIN 3). Analogno spremembam ploščatih celic, se adenokarcinom MV razvije preko predrakavih sprememb iz maligno spremenjenih žleznihih celic.

Citologija	PIL-NS	PIL-VS			
Histologija	CIN 1	CIN 2	CIN 3		
Normalen epitelij	Blago disk. PC	Zmerno disk. PC	Hudo disk. PC	Carcinoma in situ	Invazivni rak



Slika 1: Shematski prikaz razvoja predrakavih sprememb materničnega vratu, (PIL-NS, ploščatocelična intraepitelijska lezija nizke stopnje; PIL-VS, ploščatocelična intraepitelijska lezija visoke stopnje; CIN, cervikalna intraepitelijska neoplazija)

CIN spremembe se po stopnjah razdelijo glede na to, kolikšen del epitelija je spremenjen. Normalen epitelij MV je zgrajen iz sloja bazalnih celic, dveh do treh slojev parabazalnih celic ter vmesnega in površnega celičnega sloja, ki se na površini lušči. Mitoze zasledimo le v bazalnih celicah. Pri CIN 1 tretjino debeline epitelija tvorijo diskariotične, bazalnim celicam podobne celice, za katere je značilno povečano razmerje med jedrom in citoplazmo, jedrna hiperkromazija in patološke mitoze. Pri CIN 2 opazimo podobne morfološke spremembe v do dveh tretjinah debeline epitelija. CIN 3 je sprememba, pri kateri so diskariotične celice razširjene skoraj po vsej debelini epitelija, celice s patološkimi mitozami pa najdemo tudi v zgornjem sloju. Na površini CIN 3 lahko opazimo tanek sloj keratinocitov, ki normalno dozorevajo. Tega dozorevanja pri karcinomu in situ (carcinoma in situ – CIS) ne opazimo več. Večina CIN 1 sprememb in malo manj kot polovica CIN 2 sprememb spontano izzveni v nekaj mesecih. Tudi CIN 3 spremembe spontano izzvenijo v eni tretjini primerov, vendar jih večina brez ustreznega zdravljenja napreduje do invazivnega karcinoma.

Obravnava žensk s predrakavimi spremembami mv

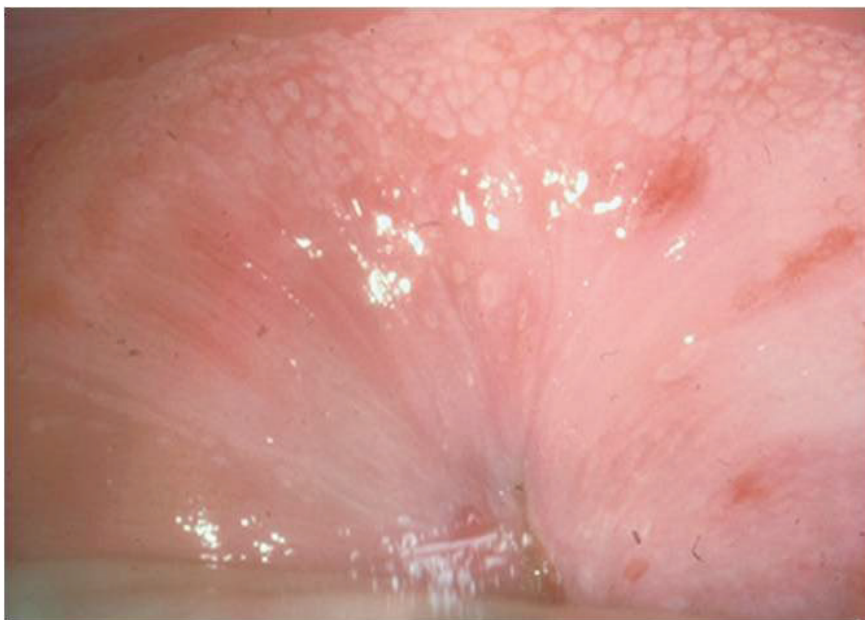V Smernicah za celostno obravnavo žensk s predrakavimi spremembami materničnega vratu iz leta 2011 so natančno opisani algoritmi ukrepanja pri posameznih citoloških in histoloških izvidih sprememb na MV. V nadaljevanju je izpostavljena obravnava tistih sprememb, kjer igra kolposkopija ključno vlogo.

Nizkotvegane displazije materničnega (NTD) so pogoste pri mladostnicah in tesno povezane s HPV okužbo. Na splošno velja, da okužba s HPV 95 - 98% izzveni v 18-24 mesecih in tako mine tudi verjetnost nastanka visokotveganih displazij (VTD). Približno 10% NTD skozi daljše časovno obdobje napreduje v VTD (povprečje 16.5 mesecev).

Nizkorizični BMV predstavljajo velik izziv tako za citologe, kolposkopiste in seveda ženske. Verjetnost, da gre pri tem citološkem izvidu za VTD je med različnimi kategorijami različna:

- pri APC-N je verjetnost za VTD 5-17%,
- pri PIL-NS 15-30%,
- pri APC-VS 24-94%,
- pri AŽC-N 9-54%.

Diagnozo NTD postavimo na podlagi ciljane biopsije in histološke verifikacije CIN 1. Pri tem igrata ključno vlogo kvalitetna kolposkopska ocena NTD in izbira mesta za biopsijo. Za zanesljivo diagnozo sta najpomembnejša elementa zadovoljiva kolposkopija in ustrezna izkušnost kolposkopista. Kadar ta pogoja nista izpolnjena, je nevarnost, da se v napačno postavljeni diagnozi skriva spregledana VTD kar v 20-30%. Na sliki 2 je prikazana NTD na zgornji ustni MV.



Slika 2: Kolposkopska slika NTD

Kolposkopske značilnosti NTD so:

- **robovi:** pri NTD so robovi lezije neostro omejeni, zabrisani, geografsko razvejani, možne so tudi satelitske lezije,
- **barva:** nežno belo obarvanje, svetleča bela barva, polprosojna
- **žilje:** opazimo nežne punktacije, nežen mozaik, žile so enakomernih debelin, pravilno urejene,
- **obarvanje z jodom:** delno ali neenakomerno obarvanje

Obravnava ženske z NTD je odvisna od njene starosti, reproduktivnih želja in možnosti za zanesljivo sledenje. V Smernicah iz leta 2011 je zapisano, da ob zadovoljivi kolposkopiji, ustreznih kolposkopskih ocen in CIN 1 v biopsiji opravimo triažni test HPV čez 12 mesecev. V primeru negativnega testa tega ponovimo čez 12 mesecev. V kolikor sta dva zaporedna testa negativna, lahko žensko vrnemo v presejanje, saj tako obdobje sledenja, kot izkoreninjenost HPV govorita za regresijo NTD. Kadar pa je med sledenjem triažni test pozitiven, posumimo na persistenten CIN 1 ali možnost razvoja v VTD ter ukrepamo s ponovno kolposkopijo in biopsijo. V primeru nezadovoljive kolposkopije, težke ali neustrezne kolposkopske ocene in CIN 1 se odločimo za nadaljnjo obravnavo v referenčnem centru za kolposkopijo.

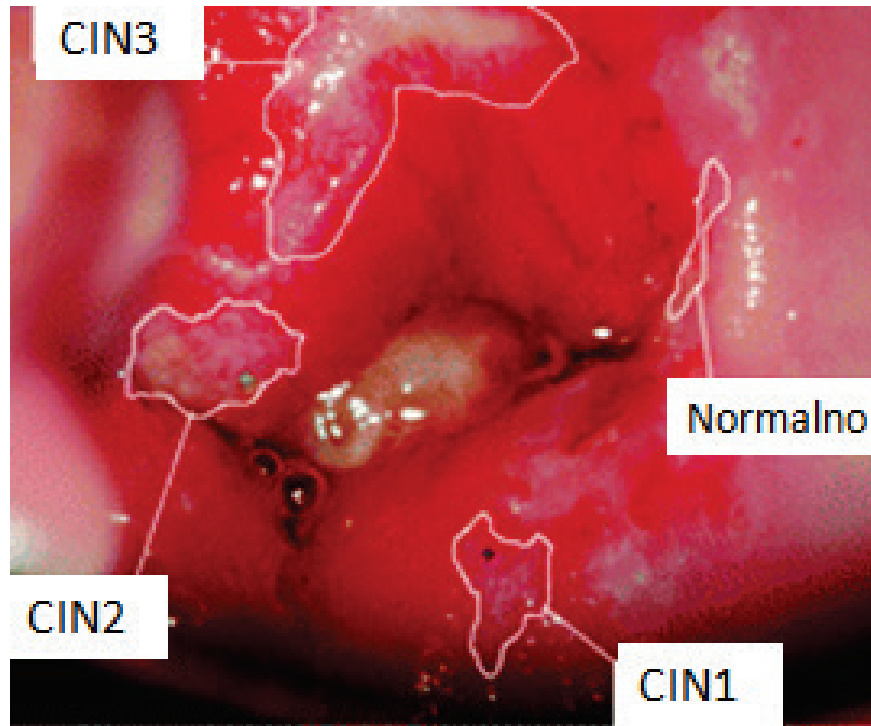
Zdravljenje NTD ponudimo ženskam, ki si zdravljenje, ob polnem razumevanju vseh postopkov želijo ter ženskam, pri katerih, ne moremo zagotoviti kvalitetnega sledenja. Optimalno zdravljenje mora zagotavljati visok odstotek ozdravitve, nizko obolenosti in ustrezno ekonomičnosti. Pri NTD je to laserska vaporizacija porcije, medtem ko ekscizijske metode zdravljenja kot prvi izbor pri NTD niso sprejemljive. Po zdravljenju CIN 1 zadostuje citološko sledenje, kolposkopija ni potrebna, razen v primeru citoloških sprememb v smeri VTD. Izkoreninjenje okužbe z visokorizičnimi HPV lahko pričakujemo po 12 mesecih.

Visokotvegane displazije (VTD) se razvijejo iz okoli 10% NTD. Nastanejo zaradi dolgotrajne okužbe z visokorizičnimi HPV. Med VTD spadajo CIN 2 in CIN 3/CIS. Letno odkrijemo v Sloveniji malo manj kot 1000 primerov CIN 3 (957 leta 2010), podatkov za CIN 2 nimamo, saj jih ne javljamo sistematično v Register raka. Kljub temu, da 30 - 40% CIN 2 sprememb lahko spontano izzveni, je tveganje za razvoj CIN 3 in RMV tako veliko, da te spremembe, razen redkih izjem, zdravimo. Zelo pomembno je, da ločimo kolposkopske značilnosti VTD od NTD. V nadaljevanju povzemamo ključne razlike:

- **robovi:** so pri VTD ravni, spremembe so ostro ločene od zdravega tkiva, lahko so robovi dvignjeni nad nivo, zavihani ali se luščijo, včasih opazimo notranjo demarkacijo v okviru Tz (znotraj NTD se nahaja VTD),
- **barva:** po obarvanju z očetno kislino obarvanje nastopi takoj in se obdrži dlje kot pri NTD, barva je zamolkla bela do siva ali rumenkasta, brez bleščečega odseva,
- **žilje:** grob mozaik ali grobe punktacije, neenakomerne in večje razdalje med žilami, zaradi goste bele barve so povrhnje žile lahko odsotne,
- **obarvanje z jodom:** VTD se z jodom ne obarvajo ali se obarvajo rumeno.

Zdravljenje VTD je praviloma z ekscizijskimi metodami, največkrat napravimo ekscizijo Tz z električno zanko (LLETZ), kadar je lezija obsežna se odločimo za klasično konizacijo. Na tem mestu velja poudariti, da je potrebno pri ženskah, ki še načrtujejo nosečnost upoštevati, da vsak ekscizijski poseg na materničnem vratu poveča možnost za zaplete v nosečnosti, kot sta pozni splav in prezgodnji porod.

Slika 3 prikazuje NTD in VTD.



Slika 3: Kolposkopska slika NTD in VTD.

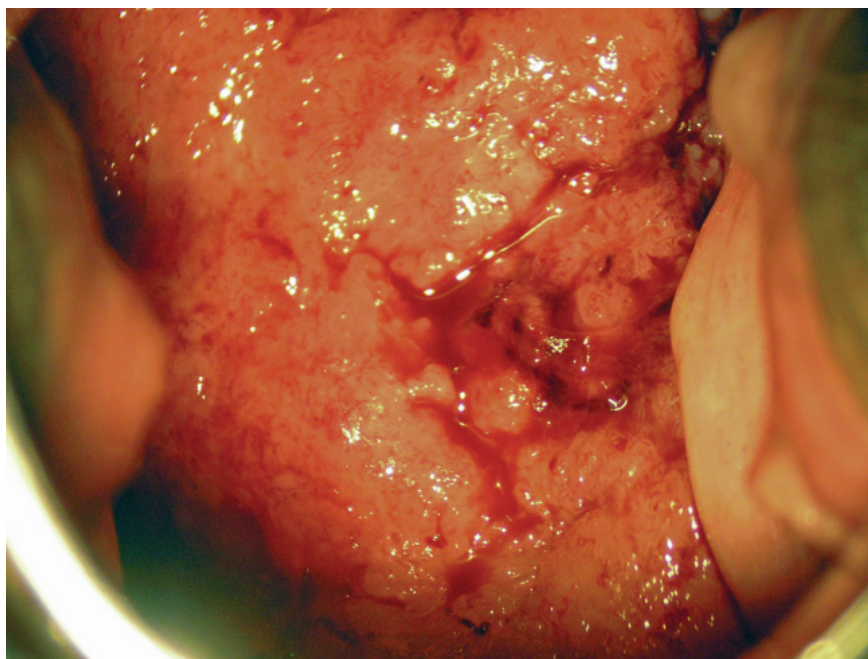
Kolposkopija žleznih sprememb

Adenokarcinom MV predstavlja 15-20% vseh rakov MV. Incidenca ploščatoceličnega raka MV se zaradi dobrega presejalnega programa zmanjšuje, vendar pa incidenca adenokarcinoma ostaja enaka. Tako kot citološko ocenjevanje žleznih sprememb, je tudi kolposkopska ocena žleznih sprememb zelo zahtevna. Pri citološkem izvidu atipične žlezne celice – neopredeljene (AŽC-N) v 9-54% najdemo VRD (CIN 2/3), v 1-9% pa že invazivni karcinom.

V kolposkopski sliki adenokarcinoma in situ so pogoste žilne anomalije lasnic. Izločanje mukusa je lahko obilno, predvsem pa so vidna izvodila žlez, ki so znotraj atipične Tz. Papile se združujejo in dajejo vtis običajne metaplazije. Ne vidimo punkcij in mozaikov kot pri ploščatoceličnih VRD, pač pa rdečino ali bel plak, ki ni povezan s ploščatim epitelijem. Vznik adenokarcinoma in situ je pogosto multifokalen. Invazivni adenokarcinom se kaže

s papilarno rastjo nad nivojem porcije. Slika 4 prikazuje invazivni adenokarcinom materničnega vratu.

Zdravljenja adenokarcinoma in situ je praviloma s klasično konizacijo zaradi pogostih multifokalnih lezij. Izjemoma, lahko pri mlajših bolnicah, ki še želijo roditi, napravimo velik LLETZ. Pri spremembah, ki so odstranjene v zdravo moramo bolnice slediti z brisi na pol leta še vsaj 2 leti. Kadar pa lezija ni odstranjena v zdravem, je obvezna rekonizacija ali histerektomija, odvisno od želja bolnice. Bolnice po posegu sledimo še vsaj 2 leti z brisi vsakih 6 mesecev, nato pa vsaj enkrat letno še 8 let.



Slika 4. Invazivni adenokarcinom materničnega vratu.

Kolposkopija pri zgodnjem raku MV

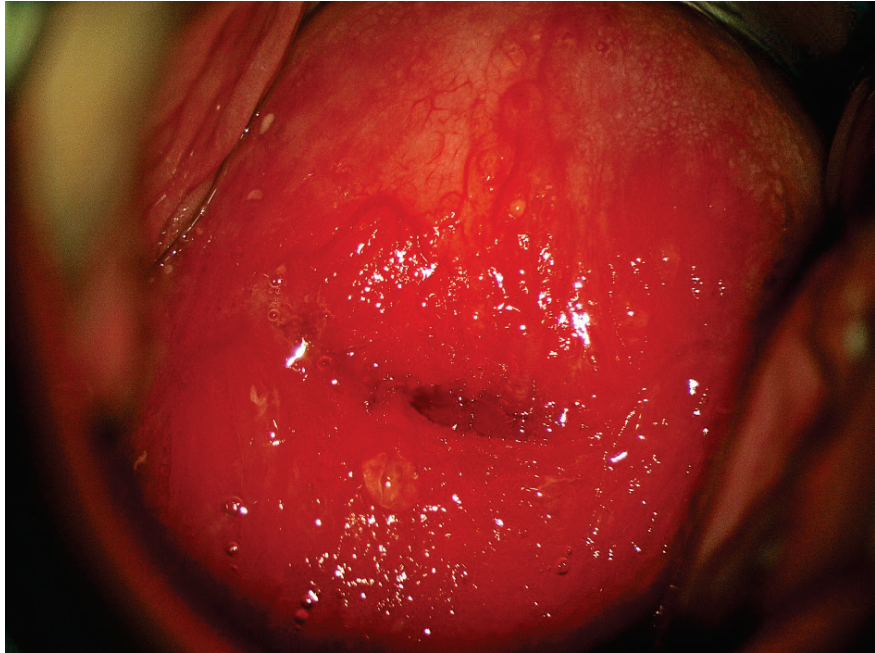
Mikroinvazivni karcinom MV je karcinom z največjo globino invazije do 5 mm in največjo površino do 7 mm (IA1 in IA2). Okultni rak MV je rak višjega stadija (IB1 - površina > 7mm in/ali globina invazije > 5mm), ki ga ne vidimo oziroma ne odkrijemo pri pregledu v zrcalih. Pri tumorjih vidnih s prostim očesom v zrcalih je manj kolposkopsko vidnih in pomembnih podrobnosti. Napreduvali rak MV diagnosticiramo klinično, seveda pa pot-

rebujemo še histološko verifikacijo in zamejitev bolezni. V teh primerih uporabljamo kolposkopijo za oceno lokalne razširjenosti obolenja (nožnica).

Prehod VTD v intraepitelijski karcinom je kolposkopsko težje opaziti, začetna invazija pa kolposkopsko sliko očitneje spremeni.

Pri začetni invaziji opazujemo naslednje kolposkopske značilnosti:

- **površina** ima poudarjeno razliko v nivojih med posameznimi segmenti, lahko se izmenjujejo področja depresij z dvignjenimi področji,
- **barva:** deli, ki še niso tako prizadeti, so blede steklaste površine z rumenkasto belkastimi ali rdečkastimi zonami, posamezni predeli dobivajo slaninast videz,
- **ranljivost:** najmanjši dotik povzroči krvavitve, ki jih težko ustavimo,
- **žilne nepravilnosti** (atipično žilje): so najbolj značilne za invazijo. Opazujemo žile, ki se razlikujejo v obliki, velikosti, poteku in kalibru, izmenjujejo se dilatacije in stenoze, potek je neraven, žile iznenada izginevajo v globino (adaptivna vaskularna hipertrofija). Zaradi nezadostnosti vaskularizacije opazimo predele nekroze. (Slika 5)
- **odsotnost žil na periferiji:** periferno od teh suspektnih sprememb opažamo še neprizadet epitel, belkaste barve, ki je jod negativen. Na tem področju je sumljiv znak popolna odsotnost žil.



Slika 5. Atipično žilje.

Kolposkopija v nosečnosti

Kolposkopija je zaradi fizioloških sprememb sluznice spolovil in MV zahtevnejša. Od kolposkopista zahteva bolj konzervativen pristop, saj zdravljenje predrakavih sprememb praviloma odložimo v poporodno obdobje. Delež nosečnic s patološkimi brisi je po epidemioloških podatkih 5 - 8%, invazivni karcinom je zelo redek (1 - 15 primerov na 10 000 nosečnic). Predrakave spremembe MV v nosečnosti ne napredujejo hitreje. Raziskave so pokazale, da lahko VRD regredira v 30 - 50% po porodu pri ženskah, ki so jih spremljali s kolposkopijo in citologijo v času nosečnosti. Kolposkopijo naj vedno opravi izkušen kolposkopist.

MV je večji zaradi hipertrofije fibromuskularne strome. Povišan nivo estrogenov vpliva na povečano vaskularizacijo, kar se odraža v kongestiji in cianozni ter modrikasti obarvanosti materničnega vratu (t. i. Chedwickov znak). MV kolposkopiramo po kvadrantih. Sluznica materničnega vratu je ranljiva. Krvavitve sluznice so pogostejše in motijo pregled; kolposkopska preiskava naj bo nežna. Obilna sluz, ki prekriva maternični vrat, ovira preiskavo. MV tuširamo s 5% ocatno kislino, ki učinkovito raztopi sluz. Decidualna reakcija se pojavi pri tretjini vseh nosečnic v stromi. Lahko se pojavi fokalno in se

kaže kot ploščata, tumorozna ali ulcerozna sprememba. Ploščata lezija je rdečkaste barve, robovi niso pridvignjeni. Pri fokalni deciduozi vidimo manjša pridvignjena področja, ki se z jodom obarvajo. Pseudopolipoidna sluznica je značilna za tumorozno deciduozo. Prisotne so lahko tudi ulceracije na površini. Polipoidno površino z izrazito vaskularizacijo lahko napačno ocenimo kot VRD.

Kolposkopijo v nosečnosti praviloma opravljamo v referenčnih centrih za kolposkopijo, Indicirana je pri nosečnicah s patološkimi BMV. Spremljamo jih s citološkimi brisi in kolposkopijo v začetku nosečnosti, v 24. tednu in v 36. tednu nosečnosti. Biopsija lahko napravimo pri patoloških kolposkopskih spremembah v vseh tromesečjih. Običajno odščipnemo na enem mestu, multiple biopsije niso priporočene zaradi krvavitve po posegu. Ponovne biopsije so potrebne pri spremembi kolposkopske slike, da izključimo napredovanje in invazijo VRD. Endocervikalni bris lahko odvezamo, abrazija cervikalnega kanala je kontraindicirana, za omejeno diagnostično ekscizijo se odločimo le pri utemeljenem sumu na invazijo.

Omejitve kolposkopije

Kolposkopija je subjektivna metoda, ima 80% občutljivost, njena specifičnost je 50%. Bolj ko je lezija napredovala, večja je napovedna vrednost kolposkopske diagnoze. Zanesljivost kolposkopije narašča z velikostjo sprememb, številom opravljenih preiskav in rednim izobraževanjem. Skladnost med kolposkopisti pri napovedi VRD je dobra, pri napovedi NRD je nizka. Zanesljivost kolposkopije pri ločevanju NRD:VRD je 80 - 97%, zanesljivost kolposkopije pri izključitvi invazivne bolezni je teoretično 100%.

Pojasnilna dolžnost

Dolžnost ginekologa v kolposkopski ambulanti je pojasniti, kaj pridobimo z odvzemom citološkega brisa MV, kaj pridobimo z odvzemom brisa na HPV in kaj z biopsijo. Kadar moramo opraviti biopsijo ali ekscizijo spremembe, smo dolžni pacientkam pojasniti na kakšen način bomo to storili, kaj bomo s tem pridobili, kakšni so možni zapleti, ali bo potrebna hospitalizacija, kaj poseg pomeni za žensko v reproduktivnem obdobju in ali ima lahko posledice za naslednje nosečnosti.

V kolposkopski ambulanti je potrebno pojasniti postopke, ki jih bomo naredili pri kolposkopiji. Za morebitne posege (biopsija, destrukcija tkiva,...) moramo pridobiti ustno in pisno soglasje pacientke. Podati moramo infor-

macije o načinih zdravljenja, njihovih posledicah in možnih zapletih. Po pridobljenih izvidih moramo podati celovito informacijo. Takrat izdamo tudi priporočila za nadaljnje zdravljenje in kontrolne preglede. Vsa naša opažanja, preglede, izvide vestno beležimo v kolposkopski karton. Ne le strokovna usposobljenost, tudi prijaznost in zaupanja vrednost sta še kako pomembni pri prvem kontaktu zdravnika s pacientko.

Literatura

- Apgar, B.S., Brotzman, G.L., Spitzer, M. Colposcopy, Principle and Practice. Saunders Elsevier; 2008
- Guzej Z, Lovšin B. Vpliv zdravljenja CIN na trajanje nosečnosti in pogost prezgodnjega poroda v SLO. *Onkologija* 2007;1:63-5.
- Jakobsson M, Gissler M, Paavonen J, Tapper AM. Loop electrosurgical excision procedure and the risk for preterm birth. *Obstet Gynecol* 2009;114:504-10.
- Kiviat N. Natural history of cervical neoplasia: overview and update. *Am J Obstet Gynecol* 1996;175:1099-104.
- Moscicki AB, Shiboski S, Hills NK, et al. Regression of low-grade squamous intra-epithelial lesions in young women. *Lancet* 2004;364:1678-83.
- Syrjanen KJ. Spontaneous evolution of intraepithelial lesions according to the grade and type of the implicated human papillomavirus (HPV). *Eur J Obstet Gynecol Reprod Biol* 1996;65:45-53.
- Talaat A, Brinkmann D, Dhundee J, Hana Y, Bevan J, Irvine R, Bailey S, Woolas R. Risk of significant gynaecological pathology in women with glandular neoplasia on cervical cytology. *Cytopathology* 2012;23:371-7.
- Ullal A, Roberts M, Bulmer JN, Mathers ME, Wadehra V. The role of cervical cytology and colposcopy in detecting cervical glandular neoplasia. *Cytopathology*. 2009;20:359-66.
- Uršič-Vrščaj M, Rakar S, Možina A, Kobal B, Takač I, Deisinger D, Zore A. Smernice za celostno obravnavo žensk s predrakavimi spremembami materničnega vratu. Ljubljana: Onkološki inštitut, 2011.

Kolposkopija v dobi HPV

Marko Mlinarič

Izveček

Kolposkopija je pomembna diagnostična metoda v obravnavi pacientke s sumom na predrakave/rakave spremembe na materničnem vratu. V pomoč pri obravnavi pacientke s tovrstnimi spremembami so nam citološki brisi materničnega vratu in rezultati testiranja na visokorizične tipe humanih papiloma virusov.

Ključne besede

HPV, kolposkopija, predrakave spremembe na materničnem vratu, rak materničnega vratu

Uvod

Odkrivanje predrakavih sprememb na materničnem vratu (MV) in preprečitev nastanka raka materničnega vratu (RMV) je pomemben cilj vseh ginekologov. V Sloveniji delujemo v okviru preventivnega programa ZORA. Aktivnosti, ki jih s tem namenom izvajamo v ginekoloških ambulantah so: odvzemi citoloških brisov materničnega vratu (BMV), jemanje brisov za določitev visokorizičnih tipov HPV (VR-HPV), kolposkopiranje in biopsiranje ugotovljenih sprememb za histološko analizo.

Od uvedbe testiranja na VR-HPV se je spremenilo število kolposkopij, prav tako pa tudi, vsaj v večini primerov, razširjenost in velikost lezij, ki jih diagnosticiramo.

Cilj ginekologa je pojasniti ali gre za nevarno spremembo, ki jo je potrebno zdraviti, ali so dovolj le kontrolni pregledi. Z vidika naših pacientk normalen izvid pomeni velik stres. Kontrolni pregledi in dodatne preiskave lahko stres še povečajo ali pa ga odpravijo. Posebna kategorija so HPV pozitivne pacientke, ki se počutijo zelo stigmatizirane. Informacije, ki jih dobijo iz medmrežja in od zdravstvenih delavcev in sodelavcev pa so pogosto nasprotujoče.

Preventivni program in rezultati

Groba incidenčna stopnja RMV je bila leta 1962–32.1, 1998–20.4, 2001–19.7, 2003–20.7, 2010–13.7. (1) Ne samo organizirano aktivno presejanje pacientk med 20. in 64. letom starosti v okviru državnega programa ZORA, temveč tudi dobro in angažirano delo ginekoloških timov, citologov in patolofov, je privedlo do bistvenega znižanja incidence RMV. Pomemben del dela ginekologa je tudi strokovna in dobra kolposkopija s ciljno biopsijo.

Triazni test na VR-HPV se v Sloveniji uporablja od leta 1998 (2), 2006 je bil vključen v Smernice za celostno obravnavo žensk s predrakavimi spremembami na materničnem vratu (3), od leta 2010 pa je triazni test hc2 plačan iz zdravstvenega zavarovanja.(4)

Zanesljivost kolposkopije

V osemdesetih letih prejšnjega stoletja, ko so v kolposkopskih ambulantah pregledovali predvsem, kar se velikosti tiče, večje spremembe CIN3+, naj bi bila zanesljivost kolposkopije 90%. Zadnji pregledni članki pa govorijo o 50 – 60% zanesljivosti, saj kolposkopiramo, ko so spremembe navadno še zelo majhne.(5) Kolposkopije in kolposkopsko vodene biopsije so ugotovile CIN2+ spremembe v dveh tretinah primerov. Zanesljivost je bila večja, če sta bili narejene dve biopsiji ali več in ne le ena.(6)

Pri pacientkah s patološkim BMV in negativno kolposkopijo ter biopsijo, je potrebno imeti v mislih, da je verjetno smiselno kolposkopijo ponoviti po določenem času kljub morebitnem negativnem brisu na visokorizične tipe HPV.(7, 8)

Samo preiskavo je potrebno izvesti z ustrezno opremo, ob upoštevanju določenih postopkov in ji nameniti ustrezno količino časa.(9) Smiselno je rezultate kolposkopije evidentirati v obliki skice, še boljša pa je fotodokumentacija.

Indikacije za kolposkopijo po Smernicah glede na HPV izvidError! Bookmark not defined.

Izvid BMV je APC-N, po šestih mesecih opravimo BMV in testiranje na HPV:

- Negativen BMV in pozitivnem HPV: kontrola HPV po enem letu, če je HPV še vedno pozitiven sledi kolposkopija.

- BMV je APC-N in HPV pozitiven: opravimo kolposkopijo in morebitno biopsijo.
- Ob negativni kolposkopiji in morebitni biopsiji, HPV ponovimo čez eno leto. V primeru pozitivnega HPV kolposkopijo ponovimo.
- BMV slabši kot APC-N: opravimo kolposkopijo ne glede na izvid HPV.

***Izvid BMV: PIL nizke stopnje (PIL-NS, BD) pri ženskah starejših od 35 let.
Po šestih mesecih opravimo BMV in testiranje na HPV.***

- BMV negativen ali APC-N, HPV pozitiven: kontrola HPV po enem letu in v primeru pozitivnega HPV opravimo kolposkopijo in morebitno biopsijo.
- Pri BMV PIL-NS (BD) ali več, ne glede na izvid HPV opravimo kolposkopijo in morebitno biopsijo.
- Ob negativni kolposkopiji in morebitni biopsiji, HPV ponovimo čez eno leto. V primeru pozitivnega HPV kolposkopijo ponovimo.

Histološki izvid CIN 1: HPV odvezamemo čez eno leto.

- HPV pozitiven, opravimo kolposkopijo in biopsijo, nadaljni ukrepi glede na histološki izvid.
- HPV negativen, ponovimo HPV po enem letu in v primeru pozitivnega izvida opravimo kolposkopijo in morebitno biopsijo.

Histološki izvid CIN 2,3

- Kolposkopija in v primeru zadovoljive kolposkopije lahko naredimo ekscizijo ali v posebnih primerih destrukcijo. CIN 2 lahko spremljamo do dve leti brez LLETZ.

Bris – nenormalne žlezne spremembe: AŽC - N, AŽC – VN, AIS

- Kolposkopija in abrazija CK negativna, sledi revizija BMV – v primeru skladanja, odvezamemo HPV in v primeru pozitivnega izvida kolposkopija v referenčnem centru.

Sledenje po laserski terapiji, krioterapiji, LLETZ narejenih zaradi sprememb CIN: (negativni robovi pri CIN 2,3 ali negativni/pozitivni robovi CIN 1 ali stanje robov ni znano)

- Kolposkopijo naredimo, če kontrolni BMV po šestih mesecih ni normalen
- Eno leto od posega - patološki BMV ali pozitiven HPV: kolposkopija
- Dve leti od posega - patološki BMV ali pozitiven HPV: kolposkopija
- Pri pozitivnih robovih pri posegu, po šestih mesecih BMV APC-N ali PIL-NS (BD) naredimo kolposkopijo

Značilnost kolposkopije v času HPV testiranja

Pred uvedbo testiranja HPV je bila indikacija za kolposkopijo patološki BMV, makroskopsko sumljiva lezija na MV, sumljiv anamnestičen podatek (kontaktna krvavitev, sumljivi izcedki) in podobno. Od uvedbe testiranja na HPV se je pojavila nova indikacija, kolposkopija ob pozitivnem testu na VR-HPV. BMV je ob tem lahko patološki ali pa tudi ne.

Lezije na MV, ki jih ugotavljamo so največkrat manjše kot pred uvedbo HPV testiranja in tako postaja kolposkopija zahtevnejša. Pozitiven izvid HPV nam je v pomoč, saj z večjo verjetnostjo pričakujemo, da so spremembe prisotne – le najti jih je potrebno. Obstaja nevarnost, da nas preslepi negativen HPV, saj so opisani primeri HPV negativnih RMV(10).

Izvid HPV, ki ga dobimo v okviru programa ZORA ugotavlja prisotnost ali odsotnost VR-HPV. Ponovno pozitiven izvid ne pojasni ali gre za perzistentno okužbo z istim virusom ali novo okužbo z drugim onkogenim virusom.

Večina piscev člankov se strinja, da je testiranje na HPV ugodno vplivalo na diagnostične zadrege, triažo in samo kolposkopijo.(11, 12)

Zaključek

Kolposkopija je pomembna diagnostična metoda, ki jo izvajamo v vsakodnevni ginekološki praksi. Izvajati jo je treba v skladu s pravili dobre medicinske prakse – po tehničnih priporočilih in z ustrezno tehnično opremo. Nameniti ji je potrebno zadostno količino časa.

Rezultat preiskave in naše nadaljne odločitve so kombinacija tako izvida BMV, HPV kot kolposkopije. Zavedati se moramo omejitve vsake od njih in se v primeru nejasnega izvida posvetovati z bolj izkušenim kolegom.

Pomembno se je s pacientko pogovoriti o postopkih in morebitnih ukrepih. Le motivirana in informirana pacientka bo sodelovala in ne bo prihajalo do nepotrebnih zamud, vabljenja in neodzivnosti – kar vse vodi v izgubo časa, med katerim se lezije lahko slabšajo.

Uporabljene kratice

AIS - endocervikalni adenokarcinom in situ
APC-N - Atipične ploščate celice, neopredeljene
APC-VS - atipične ploščate celice, pri katerih ni mogoče izključiti ploščatocelične intraepitelijske lezije visoke stopnje (PIL-VS)
AŽC-N - atipične žlezne celice, neopredeljene
AŽC-VN - atipične žlezne celice, verjetno neoplastične
BD - blaga diskarioza (PIL-NS)
BMV - bris materničnega vratu
CIN - cervikalna intraepitelijska neoplazija
CK - cervikalni kanal
hc2 - Hybrid Capture 2
HPV - humani papilomski virusi
LLETZ - angl. Large Loop Excision of the Transformation Zone
MV - maternični vrat
PIL-NS - ploščatocelična intraepitelijska lezija nizke stopnje
PIL-VS - ploščatocelična intraepitelijska lezija visoke stopnje RVM – rak materničnega vratu
VR-HPV - visokorizični tipi HPV
ZORA - program zgodnjega odkrivanja predrakavih sprememb na materničnem vratu

Literatura

1. Groba incidenca RMV od 1960 do 2010. <http://www.slora.si/groba-stopnja>
2. Poljak M, Brenčič A, Seme K, Vince M, Marin IJ. Comparative Evaluation of First- and Second-Generation Digene Hybrid Capture Assays for Detection of Human Papillomaviruses Associated with High or Intermediate Risk for Cervical Cancer. J Clin Microbiol. 1999 March; 37(3): 796–797.

3. Uršič-Vrščaj M e tal. (skupina za pripravo smernic). Smernice za celostno obravnavo žensk s predrakavimi spremembami materničnega vratu. Onkološki inštitut Ljubljana 2006. <http://zora.onko-i.si/za-stroko/strokovna-priporocila-in-smernice/>
4. Aneks št. 1 k splošnemu dogovoru za pogodbeno leto 2010. Dostopno na http://www.zzzs.si/zzzs/info/egradiva.nsf/splosni_dogovor?OpenView
5. Pretorius RG, Belinson JL. Colposcopy. *Minerva Ginecol* 2012; 64(2): 173 - 80.
6. Gage JC, Hanson VW, Abbey K, Dippery S, Gardner S, Kubota J, et al. Number of cervical biopsies and sensitivity of colposcopy. *Obstet Gynecol* 2006; 108(2): 264-72.
7. Meshner D, Tristram A, Castanon A, Beer H, Ashman S, Fielder H, et al. Single negative colposcopy: is it enough to rule out high-grade disease?. *J Med Screen*. 2011; 18(3): 160-1.
8. Malila N, Leinonen M, Kotaniemi-Talonen L, Laurila P, Tarkkanen J, Hakama M. The HPV test has similar sensitivity but more overdiagnosis than the Pap test-a randomised health services study on cervical cancer screening in Finland. *Int J Cancer*. 2013; 132(9): 2141 - 7
9. Smrkolj Š. Citološke in biopsijske tehnike ter kolposkopija ginekologiji. *Medicinski razgledi* 2011; 50 (1): 45 - 54
10. Jančar N, Vrtačnik Bokal E, Poljak M. Razporeditev genotipov človeških virusov papiloma pri bolnicah z rakom materničnega vratu in cervikalno intraepitelijsko neoplazijo tretje stopnje (CIN 3) v Sloveniji. *Onkologija* 2011; 15(2): 93 - 7
11. Petry KU, Luyten A, Scherbring S. Accuracy of colposcopy management to detect CIN3 and invasive cancer in women with abnormal screening tests: Results from a primary HPV screening project from 2006 to 2011 in Wolfsburg, Germany. *Gynecologic Oncology* 2013; 128: 282 - 7
12. Wright TC, Stoler MH, Sharma A, Zhang G, Behrens C, Wright TL, ATHENA (Addressing THE Need for Advanced HPV Diagnostics). Study Group Evaluation of HPV-16 and HPV-18 Genotyping for the Triage of Women With High-Risk HPV+ Cytology- Negative Results. *Am J Clin Pathol* 2011; 136: 578 - 86

Sodobno zdravljenje predrakavih sprememb materničnega vratu

Iztok Takač

Uvod

Predrakave spremembe materničnega vratu (MV) lahko vodijo v razvoj invazivnega raka materničnega vratu (RMV). Zdravljenje invazivnega RMV je zahtevno in obsežno, pušča pa trajne in neugodne telesne in psihične posledice.¹⁻⁵

Odkrivanje in zdravljenje predrakavih sprememb MV s presejanjem je pripomoglo k zmanjšani pojavnosti invazivnega RMV in zmanjšani umrljivosti zaradi te bolezni.^{6,7}

Navedeni ugodni učinki niso odvisni od uporabe naprednih tehnoloških postopkov in jih lahko opazujemo tudi v deželah z omejenimi viri. Kot pri vsakem posegu moramo tudi v primeru zdravljenja predrakavih sprememb MV učinke in posledice posega primerjati z neugodnimi telesnimi in psihičnimi posledicami tega zdravljenja. Nepravočasno in nepravilno zdravljenje predrakavih sprememb MV sta ena izmed pomembnih dejavnikov razvoja invazivnega RMV.⁸

Popolna diagnoza predrakavih sprememb MV temelji na citoloških, kolposkopskih in histoloških preiskavah.⁹ Kot dodatna metoda se uporablja testiranje na visokorizične tipe virusov humanega papiloma (HPV), s čemer lahko zmanjšamo število nepotrebnih posegov.^{10,11}

Zdravljenje predrakavih sprememb MV temelji na dejstvu, da z njim preprečimo razvoj obolelega tkiva v transformacijski coni v invazivno obliko RMV.

Spremembe nizke stopnje (PIL nizke stopnje, CIN 1) obravnavamo konservativno, saj lahko spontano izginejo. V dveh letih spontano izgine več kot 60 % teh sprememb.¹²

Zdravljenje priporočamo, kadar je nepravilnost prisotna več kot dve leti ali kadar sprememba napreduje v stopnji in velikosti.

V primeru sprememb visoke stopnje (PIL visoke stopnje, CIN 2 in 3) obstaja večja možnost razvoja invazivnega RMV, zato jih je potrebno zdraviti. McCredie in sod. so v raziskavi, v kateri je sodelovalo 736 bolnic s CIN 3, ugotavljali pogostnost razvoja invazivnega RMV po zdravljenju (593 bolnic) in brez njega (147 bolnic). V 30 letih po primernem zdravljenju CIN 3 se je invazivni RMV pojavil le pri 0,7 % bolnic, v skupini bolnic, ki niso bile deležne ustreznega zdravljenja, pa v 31,3 %.¹³ Med bolnicami slednje skupine, ki so imele CIN 3 prisotno še 24 mesecev po ugotovitvi diagnoze, pa se je invazivni RMV v 30 letih pojavil kar v 50,3 %. V letu 2005 smo v slovenskih bolnišnicah zdravili 467 bolnic s CIN 1, 587 s CIN 2 in 1204 s CIN 3.¹⁴ V letu 2010 smo v Sloveniji zabeležili 957 novih primerov CIN 3 in CIS (*carcinoma in situ*), kar predstavlja incidenco te bolezni 92,5 na 100.000 žensk.¹⁵

Pri obravnavi bolnic s spremembami visoke stopnje imamo na razpolago različne načine in tehnike zdravljenja. Strokovnjaki so izdelali tudi natančne smernice, ki omogočajo pravilno izbiro ustreznega zdravljenja za posamezno bolnico.¹⁶⁻¹⁸

Konservativno zdravljenje predrakavih sprememb MV

Imunomodulacija

Konservativno zdravljenje predrakavih sprememb MV predstavlja zdravljenje z nekaterimi zdravili (medikamenti). Sem sodijo predvsem oblikovalci (modulatorji) imunskega odziva, kot so imikvimod (Aldara) in interferoni (IFN gama). Imikvimod uporabljamo v obliki vaginalnih svečk, ki se vstavi v globino nožnice do MV, interferone pa injiciramo v MV. Z uporabo imikvimoda v dozi 6,25 mg so dosegli ozdravitev v 75 %.¹⁹ Po injiciranju interferona alfa 2b se poveča koncentracija citokinov tudi v krvi.²⁰ Učinkovitost uporabe interferona pri zdravljenju CIN je okoli 53 %.²¹ Novejše raziskave poročajo tudi o uporabi preparata TG4001, ki se aplicira subkutano in katerega učinkovitost znaša 48 %.²²

Fotodinamično zdravljenje

Predstavlja uporabo svetlobne energije na MV po predhodni ekspoziciji z heksilaminolevulinatom (HAL). Tovrstno zdravljenje je učinkovito v do 70 %, je pa tudi nekoliko cenejše od konizacije in ima manjšo perinatalno obolenost kot konizacija.²³

Fotodinamično zdravljenje lahko kombiniramo tudi z elektrodiatermijsko ekscizijo, pri čemer dosežemo popolno ozdravitev v 98,1 %.²⁴

Ablativne tehnike zdravljenja predrakavih sprememb MV

Z ablativnimi (destruktivnimi) tehnikami uničimo tkivo MV. Med tovrstne posege prištevamo krioterapijo, hladno koagulacijo, elektrokoagulacijsko diatermijo in lasersko evaporizacijo. Glavna pomajkljivost teh posegov je, da ne omogočajo histopatološke preiskave.

Ablativne tehnike so primerne za uporabo le pri ektocervikalnih spremembah s povsem vidno transformacijsko cono. Majhne lokalizirane spremembe CIN 1 in 2 lahko zdravimo s krioterapijo ali elektrokoagulacijsko diatermijo. Sprememb, ki segajo v cervikalni kanal, s temi tehnikami ne moremo zanesljivo uničiti.

Krioterapija

Krioterapija omogoča zamrzovanje epitelija MV z uporabo kriokirurških tipal. Z njimi dosežemo temperaturo okoli -20°C , kar omogoča uničenje tkiva. Nizke temperature povzročijo kristalizacijo znotrajcelične tekočine, kar privede do propada celic. Na razpolago so različna kriokirurška tipala, ki uporabljajo ogljikov dioksid ali dušikov oksid. Večina klinikov uporablja tehniko dvojnega zamrzovanja (3 minute zamrzovanja, 5 minut odtaljevanja, 3 minute zamrzovanja). Po uporabi tega načina lahko ugotovimo prisotnost preostale (rezidualne) bolezni v 5–18 %. Na učinkovitost krioterapije vplivajo dosežena temperatura tipala, čas zamrzovanja, vrsta tipala, oblika materničnega vratu ter velikost in stopnja CIN. Ozdravitev po krioterapiji je možna v 70–88 %.²⁵ Najpomembnejša prednost krioterapije je njena enostavna uporaba, zato se pogosto izvaja tudi na primarnem nivoju.²⁶ Najpogostejši in najpomembnejši zaplet krioterapije je infekcija. Krvavitve po posegu so izredno redke.²⁷ Stenoza materničnega vratu je redek zaplet, medtem ko je zoženje materničnega vratu pogostejše. Krioterapijo smo v letu 2005 uporabili v Sloveniji pri 36 bolnicah, kar predstavlja 1,6 % vseh bolnic, zdravljenih zaradi CIN.¹⁴

Hladna koagulacija

Priporočene temperature pri tehniki hladne koagulacije se gibljejo med 100 in 120°C . Pogoj za uporabo te tehnike je, da transformacijska cona pred tem ni bila zdravljena z nobenim posegom. Učinkovitost metode je med 87 in 97

%.²⁸ Najpogostejši zapleti hladne koagulacije so bolečine med posegom, po operaciji pa krvavitev in izcedek iz nožnice. Ponovitve bolezni nastopijo najpogosteje v času od 2 do 12 let po posegu.²⁹

Elektrokoagulacijska diatermija

Elektrokoagulacijska diatermija uporablja visokofrekventni izmenični tok v posebnih oblikah elektromagnetnega valovanja. Električni tok uporabljamo kontinuirano ali periodično v trajanju 2–3 sekund, kar povzroči koagulacijo tkiva. Učinkovitost metode je okoli 98 %.³⁰ Poleg visoke učinkovitosti, enostavnosti in nizkih stroškov so njene prednosti predvsem še možnost uničenja obsežnih in globokih sprememb ter možnost uničenja sprememb, ki segajo v cervikalni kanal. Najpogostejši zapleti so krvavitve, infekcija in stenoza MV.

Laserska evaporizacija

Za zdravljenje CIN se najpogosteje uporablja laser s CO₂, ki proizvaja žarke valovne dolžine 10,6 μm, ki so sestavni del infrardečega spektra. Laserski žarki uničujejo tkivo z evaporizacijo in koagulacijo. Posebno koristni so pri zdravljenju sprememb, ki se z MV širijo na oboke nožnice.³¹ Podobno kot pri ostalih ablativnih tehnikah je potrebno tudi z laserjem zdraviti celotno transformacijsko cono. Uspešnost zdravljenja z laserjem znaša od 87 do 96 %. Po laserski evaporizaciji so ugotovili odsotnost HPV pri 79,4 % bolnic.³² Med posegom so možne bolečine, najpogostejši zapleti po posegu pa obsegajo izcedek iz nožnice, pelvično vnetje in krvavitve. V Sloveniji je bila v letu 2005 laserska evaporizacija uporabljena pri 230 bolnicah, kar predstavlja 9,9 % vseh bolnic s CIN.¹⁴

Ekscizijske tehnike zdravljenja predrakavih sprememb MV

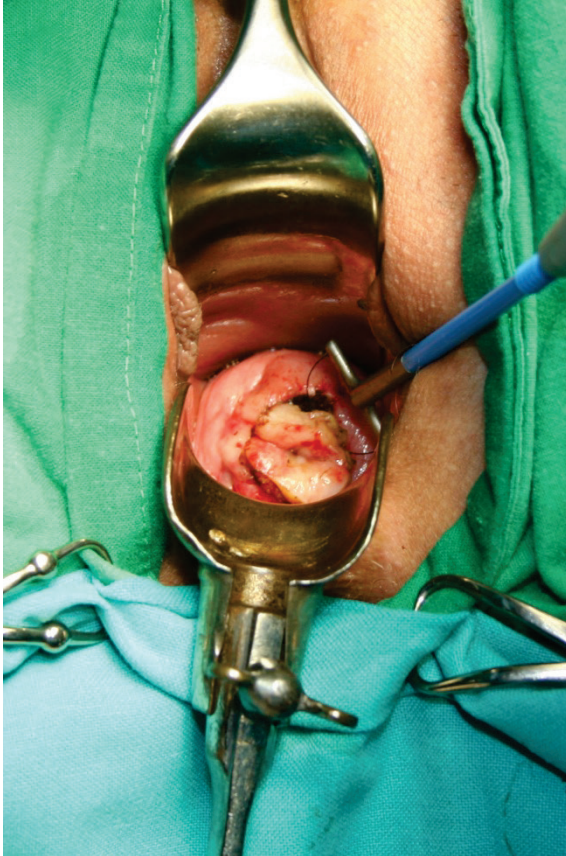Ekscizijske (izrezovalne) tehnike omogočajo izrez tkiva MV, ki ga lahko histopatološko pregledamo. Med ekscizijske posege prištevamo ekscizijo z diatermijsko zanko, konizacijo s skalpelom, konizacijo s harmoničnim skalpelom, lasersko konizacijo in histerektomijo.

Ekscizija z diatermijsko zanko

Ekscizija z diatermijsko zanko (*angl. large loop excision of the transformation zone - LLETZ*) je trenutno najpogosteje uporabljena tehnika za zdravljenje predrakavih sprememb MV. Z njo imamo dolgoletne pozitivne izkušnje tudi

v Sloveniji.³³ V letu 2005 je bila uporabljena v Sloveniji v 1078 primerih (46,5 % vseh bolnic s CIN).¹⁴

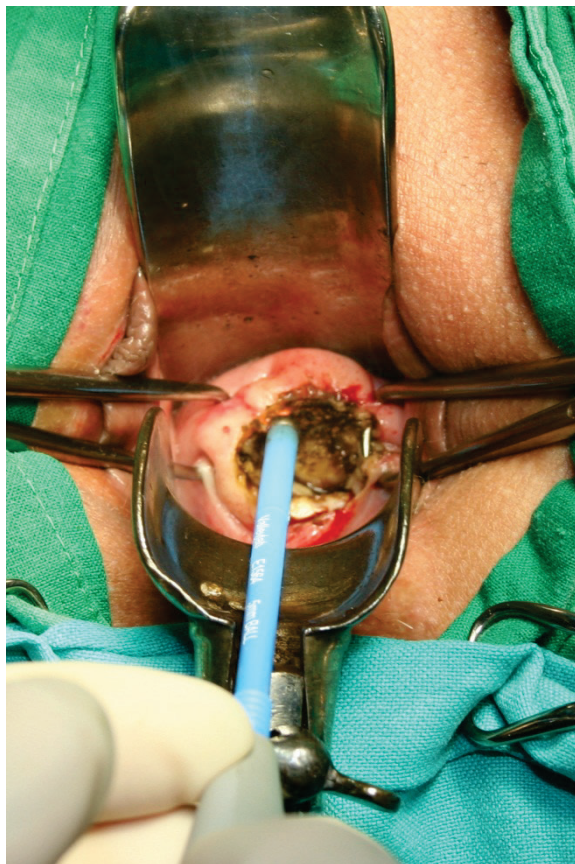
Poseg prične s infiltracijo lokalnega anestetika, ki mu lahko dodamo sredstva za lokalno krčenje žil. Sledi izrez tkiva z diatermijsko zanko (Slika 1).



Slika 1. Izrez tkiva materničnega vratu z diatermijsko zanko.

Nato s pomočjo krogljčne elektrode skoaguliramo ležišče konusa, kakor tudi robove na materničnem vratu (Slika 2). Poseg omogoča izrezanje celotne transformacijske cone z ohranitvijo tkiva za histopatološko preiskavo. Lahko se izvaja tudi v primerih, ko je možno lokalno uničenje tkiva, kakor tudi tedaj, ko bi bila potrebna konizacija.³⁴ Poseg se izvaja ambulantno in združuje vse prednosti, ki jih imajo ablativne tehnike pred klasično konizacijo (majhna boleznost in uporaba lokalne anestezije). Možne so tudi različne

izvedbe pridobivanja ustreznih histopatoloških vzorcev.³⁵ Ponovitve bolezni nastopajo v 3 do 5 %.³⁶ Po eksciziji z diatermijsko zanko so ugotovili odsotnost HPV pri 92,7 % bolnic.³⁷ Prisotnost neoplastičnih sprememb v endocervikalnih kriptah poveča tveganje za ponovni poseg zaradi rezidualne neoplazije za 2,67-krat.³⁸ Po tem posegu sta neposredna in dolgoročna obolevnost majhni, neugodni vplivi na možnost zanositve, potek nosečnosti in poroda pa niso pogosti.³⁹ Po posegu LLETZ nastopajo hujše krvavitve, ki zatevajo revizijo, v 6,8 do 8,8 %.⁴⁰

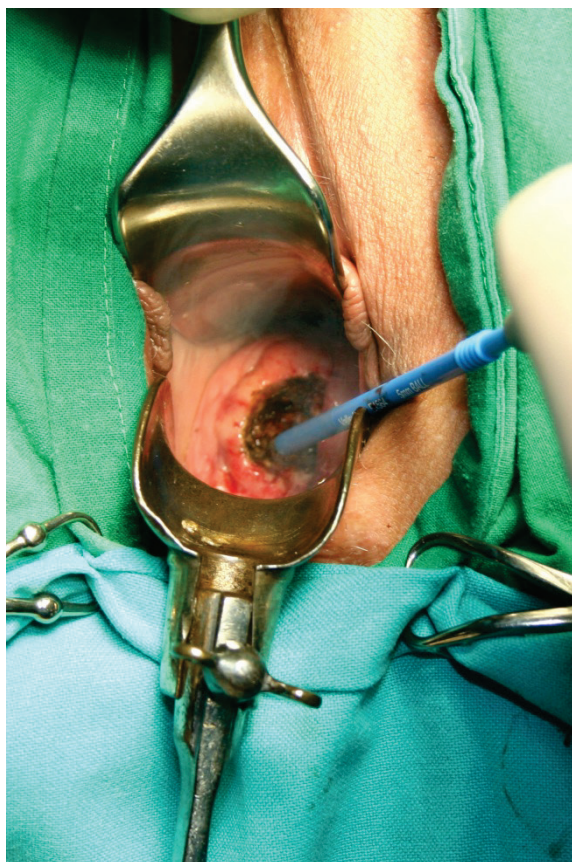


Slika 2. Koagulacija robov z monopolarno elektrodo.

Konizacija s skalpelom

Konizacija s skalpelom se izvaja pri sumu na mikroinvazivni RMV, v primeru okultnega invazivnega RMV, suma na žlezne spremembe, nepopolno vidne transformacijske cone pri ženskah z visoko stopnjo PIL, neujemanju

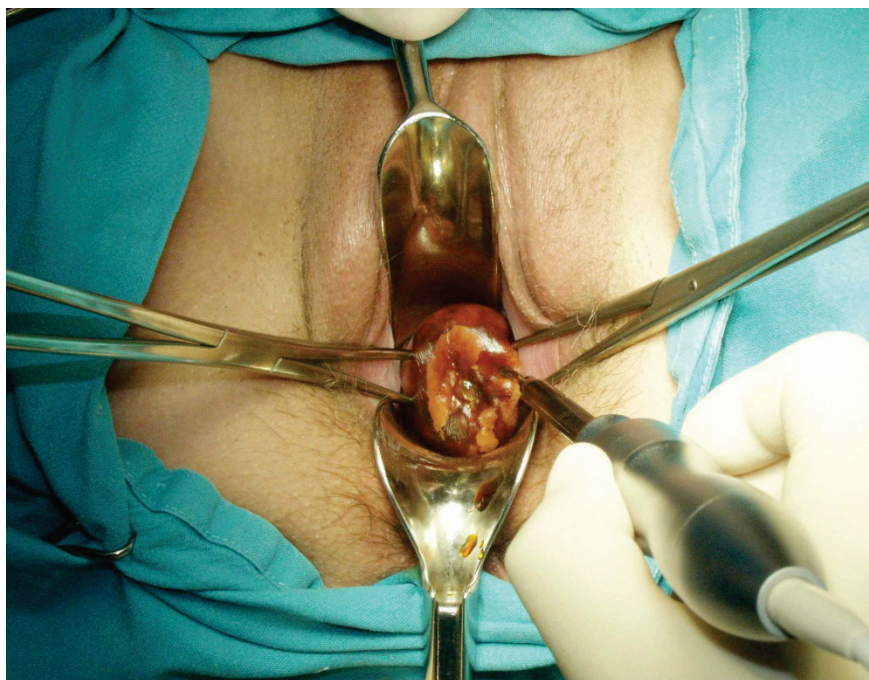
citoloških in kolposkopskih izvidov ter v primeru prisotnosti CIN po predhodnem zdravljenju transformacijske cone MV. Konizacija s skalpelom je indicirana tudi pri bolnicah po 45. letu starosti.⁴¹ Obstajajo različni načini pokritja defekta, ki nastane po konizaciji ter zaustavljanja krvavitve.⁴² Defekt lahko pokrijemo s krožnim šivom po Sturmdorfu. S tem tudi zaustavimo krvavitev. Pri tehniki konizacije po Scottu pa defekta ne pokrivamo, pač pa le elektrokoaguliramo ležišče konusa in s tem zaustavimo krvavitev (Slika 3). Konus je lahko širok in plitek ali pa je ozek in globok, kar zavisi od lokacije in velikosti spremembe. Nepopolno izrezanje sprememb v konusih je prisotno v 5–50 %. Po konizaciji s skalpelom so ugotovili odsotnost HPV pri 100,0 % bolnic.³² Najpogostejši zapleti po konizaciji s skalpelom so krvavitve, izcedek iz nožnice in stenoza MV.⁴³ Konizacija in rekonizacija sta bili v letu 2005 izvršeni v Sloveniji pri 888 bolnicah (38,3 % vseh bolnic s CIN).¹⁴ Konizacija je tudi metoda izbora pri zdravljenju večine mikroinvazivnih rakov MV.⁴⁴



Slika 3. Koagulacija ležišča konusa.

Konizacija s harmoničnim skalpelom

Pri tej tehniki konizacije se namesto skalpela uporablja harmonični skalpel, ki na tkivo prenaša visokofrekventno ultrazvočno valovanje.⁴⁵ Prednost uporabe harmoničnega skalpela je minimalna poškodba tkiva, manjša krvavitev in odsotnost dima, ki se sicer sprošča pri elektrokoagulaciji. Zaradi majhne poškodbe tkiva je histopatološka ocena robov konusa zanesljivejša.⁴⁶ Edina slabost metode je relativno visoka nabavna cena ultrazvočnega generatorja (Slika 4).



Slika 4. Konizacija s harmoničnim skalpelom.

Laserska konizacija

Laserska konizacija je relativno draga in zamudna. Konus izrežemo s pomočjo laserskega žarka. Navadno se izvaja v lokalni anesteziji z uporabo lokalnih vazopresorjev. Omogoča pridobitev vzorca za histopatološko preiskavo, na katerem lahko ocenimo stopnjo spremembe in popolnost odstranitve. Po obliki lahko izrežemo cilindrični ali konični del MV. Metoda se uporablja

tudi pri zdravljenju perzistentnih CIN in njihovih ponovitev.⁴⁷ Pri laserski konizaciji se običajno odstrani večji volumen tkiva MV kot pri eksciziji z diatermijsko zanko.⁴⁸ Zato je laserska konizacija primernejša metoda od ekscizije z diatermijsko zanko v primeru potrebe po ponovni eksciziji CIN.⁴⁹

Histerektomija

V poštev pride pri bolnicah s CIN, pri katerih so prisotne tudi motnje menstruacije, zdrs (prolaps) maternice ali miomi, kakor tudi v primerih adenokarcinoma *in situ* po zaključeni reprodukciji. Maternico najpogosteje odstranimo z vaginalno histerektomijo, lahko pa tudi z laparoskopsko asistirano vaginalno histerektomijo (LAVH) ali abdominalno histerektomijo. Po odstranitvi maternice zaradi CIN so potrebne redne citološke kontrole krna nožnice, saj se pri teh bolnicah lahko v njem pogosteje razvije vaginalna intraepitelijska neoplazija (VAIN), še posebej, če je pri njih prisotna okužba s HPV.⁵⁰ Histerektomija je bila v letu 2005 narejena v Sloveniji pri 87 bolnicah (3,8 % vseh bolnic s CIN).¹⁴

Obvladovanje bolečine po zdravljenju predrakavih sprememb MV

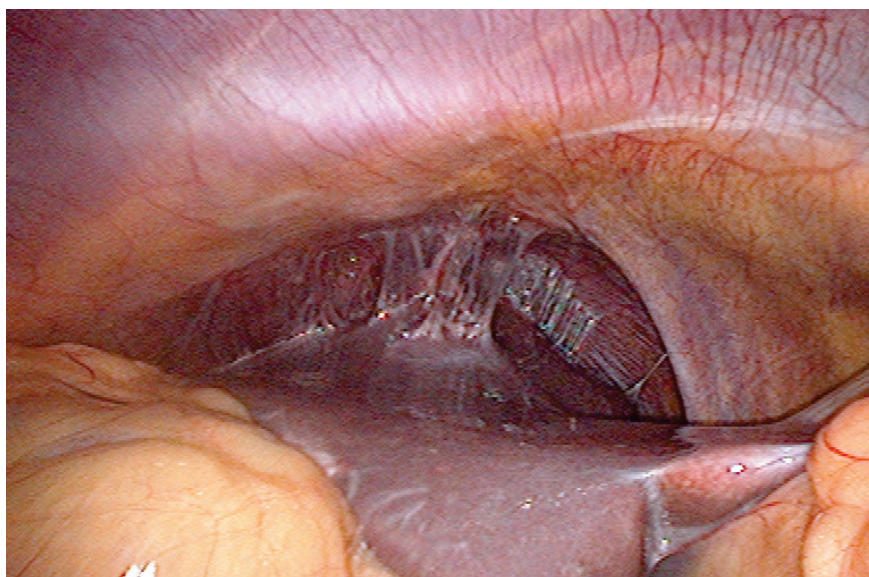
Angleške NHS smernice svetujejo uporabo analgetikov pred laserskimi in ekscizijskimi tehnikami zdravljenja predrakavih sprememb MV.⁵¹ V ta namen se lahko uporablja infiltracija MV z anestetikom (ki mu lahko dodamo adrenalin), oralni analgetiki (nesteroidna protivnetna zdravila), inhalacijska analgezija (plinska mešanica izoflurana in dezoflurana), pršilo z lignokainom ali kokainom, lokalna aplikacija benzokainskega gela in lignokainsko-prilokainske kreme ter transkutana električna stimulacija živcev (TENS).

Zapleti zdravljenja in rezidualna bolezen

Pregled 29 raziskav, v katerih so avtorji poročali o zapletih zdravljenja in pogostnosti rezidualne bolezni po zdravljenju predrakavih sprememb MV z različnimi tehnikami (laserska ablacija, laserska konizacija, ekscizija z diatermijsko zanko (LLETZ), konizacija s skalpelom ali krioterapija) je pokazal, da med različnimi tehnikami ni značilne razlike v pogostnosti zapletov zdravljenja, kakor tudi ne v pogostnosti rezidualne bolezni po zdravljenju.⁵² Krvavitev iz MV je manjša po uporabi vazopresina, ki se dodaja lokalnemu anestetiku. Po konizaciji s skalpelom ali laserjem se krvavitev zmanjša po uporabi traneksamske kisline. Zanimivo je, da ima hemostatsko šivanje neugoden vpliv na izgubo krvi, stenozo MV in zadovoljivost kolposkopije.⁵³

Med hujše zaplete po konizaciji sodi vnetna bolezen v medenici ali trebušni votlini. Lahko se razvije tuboovarijski absces, pelveoperitonis, difuzni peritonitis in perihepatitis (Slika 5).

Globina konusa pod 10 mm je lahko dejavnik tveganja povečane pogostnosti rezidualne bolezni, medtem ko tega za volumen konusa ne moremo trditi.⁵⁴



Slika 5. Perihepatitis po konizaciji.

Vpliv zdravljenja predrakavih sprememb MV na nosečnost

Bolnice, zdravljenje zaradi CIN z ekscizijskimi tehnikami, imajo v kasnejših nosečnostih povečano tveganje za predčasni porod in nizko porodno težo.⁵⁵ ⁵⁶ Po konizaciji s skalpelom ali laserjem obstaja povečano tveganje za perinatalno umrljivost, predčasni porod in ekstremno nizko porodno težo novorojencev. Tudi najpogosteje uporabljena tehnika ekscizije z diatermijsko zanko ni povsem brez posledic za kasnejšo nosečnost. Povečuje namreč tveganje za prezgodnji porod pred 37. tednom nosečnosti in nizko porodno težo.⁵⁷ Laserska ablacija in krioterapija pa nimata neugodnih vplivov na kasnejšo nosečnost.

Zanimivo je, da uporaba različnih tehnik zdravljenja predrakavih sprememb MV ne vpliva na pogostnost uporabe oploditve z biomedicinsko pomočjo.⁵⁸ Po ekscizijskih tehnikah zdravljenja CIN tudi niso ugotovili sprememb v

razporeditvi kolagena v regeneriranem tkivu MV.⁵⁹ Ugotovili so, da je regeneracija MV v 6 mesecih po eksciziji odvisna od deleža volumna izrezanega konusa glede na preostalo tkivo MV.⁶⁰ Večji ko je konus in manjše ko je preostalo tkivo MV, manjša je stopnja regeneracije MV.

Sledenje po zdravljenju

Najpomembnejši podatek, ki vpliva na postopke po zdravljenju CIN, je popolnost odstranitve predrakave spremembe.⁶¹ Zavedati pa se moramo, da samo stanje robov konusa še ne napoveduje prisotnosti ali odsotnosti bolezenskih sprememb v materničnem vratu. Ponovitev bolezni zavisi od stopnje CIN pred zdravljenjem, načina zdravljenja in starosti bolnice.⁶²

Najpomembnejši dejavnik preostale bolezni po zdravljenju je nepopolno izrezanje predrakavega tkiva. V primeru nepopolnega izrezanja visoke stopnje CIN je v primerjavi s popolnim izrezanjem relativno tveganje za preostalo bolezen 6,1.⁶³ Prisotnost preostale visoke stopnje CIN lahko pričakujemo v 18 % bolnic z nepopolnim izrezanjem, vendar tudi pri 3 % bolnic s popolnim izrezanjem predrakave spremembe. Zato bolnicam z nepopolno odstranjeno boleznijo svetujemo ponovno zdravljenje, če posebej, če so prizadeti notranji robovi konusa. Vsekakor si moramo prizadevati za čim popolnejšo odstranitev bolezenskega procesa.

Recidivi po zdravljenju CIN so pogostejši pri perzistentni okužbi s HPV, še posebej pri kadilkah in v starejši populaciji.⁶⁴ Pogostnost recidivov po zdravljenju CIN je manjša tudi po cepljenju s kvadrivalentno HPV vakcino po zdravljenju visoko tveganih CIN.⁶⁵

Pri bolnicah s CIN, ki jih ustrezno zdravimo, znaša stopnja 5-letne ozdravitve okoli 95 %. Kontroliramo jih z odvzemi BMV vsaj še 10 let po zdravljenju.⁶⁶ Rutinsko določanje HPV ni povsem zanesljivo pri odkrivanju preostale bolezni ali ponovitve CIN.⁶⁷

Nekateri svetujejo dodatek rutinskega testa HPV pri odvzemu BMV 6 mesecev po zdravljenju CIN, saj ima HPV test večjo občutljivost ob enaki specifičnosti kot citologija pri ugotavljanju rezidualne bolezni visoke stopnje po zdravljenju.^{68, 69}

Vsako odstopanje od normalnega izvida zahteva dodatne preiskave (kolposkopija, biopsija) in po potrebi ponovno zdravljenje. Priporočljive so tudi obdobje kontrole vseh postopkov diagnostike in zdravljenja teh bolnic.⁷⁰

Pri bolnicah, zdravljenjih zaradi CIN, je splošna umrljivost povečana za 17 %.⁷¹ To povečanje gre na račun povečane umrljivosti zaradi drugih bolezni (standardizirana stopnja umrljivosti 1,13), rakov (standardizirana stopnja umrljivosti 1,09) in poškodb (standardizirana stopnja umrljivosti 1,31). Še bolj pa je povečana umrljivost zaradi RMV (standardizirana stopnja umrljivosti 7,69).

Posodobljene Smernice za celostno obravnavo žensk s predrakavimi spremembami materničnega vratu priporočajo v primeru negativnih kirurških robov po CIN 2, 3 ali CIN 1 z negativnimi ali pozitivnimi robovi ali če stanje robov ni znano (krioterapija, laserska ablacija) odvzem BMV po 6 mesecih. Če je izvid BMV patološki, sledi kolposkopija. Če je izvid BMV negativen, po 6 mesecih ponovno odvezamemo BMV in naredimo triažni test HPV. Če sta oba negativna, ju ponovimo po 12 mesecih. Če je eden izmed njiju pozitiven, naredimo kolposkopijo. Če pa sta oba ponovno negativna, naslednji BMV odvezamemo čez 3 leta.

V primeru pozitivnih kirurških robov pri CIN 2 in 3 lahko po 6 mesecih odvezamemo BMV ali pa takoj ukrepamo (biopsija, abrazija cervikalnega kanala, rekonizacija). Če je izvid BMV negativen, po 6 mesecih ponovno odvezamemo BMV in naredimo triažni test HPV. Če izvid pokaže prisotnost APC-N ali BD, naredimo kolposkopijo in morebitno biopsijo. Če pa izvid BMV pokaže PIL visoke stopnje, naredimo LLETZ, rekonizacijo ali histerektomijo.¹⁶

Zaključek

Predrakave spremembe MV predstavljajo nevarnost za zdravje žensk, saj lahko napredujejo v invazivni RMV. Zato moramo, predvsem višje stopnje CIN, ustrezno zdraviti. Pri tem lahko uporabimo različne metode in tehnike, katerih vsaka ima določene prednosti in tudi slabosti. Ne tako redki so tudi zapleti po posegih, predvsem krvavitev. Najpogosteje uporabljamo ekscizijske tehnike, ki omogočajo histopatološko analizo vzorca, odstranjenega z operacijo. Po posegu je potrebno nadaljnje spremljanje bolnic, saj so možne tudi ponovitve bolezni. V tem primeru je potrebno ponovno zdravljenje.

Literatura

1. Grizzle WE, Srivastava S, Manne U. The biology of incipient, pre-invasive or intraepithelial neoplasia. *Cancer Biomark* 2011; 9: 21–39.

2. Rakar S. Surgical treatment of invasive cervical cancer. *Tumori* 2001; 87: S21.
3. Rakar S, Kovačič J, Čavić M, Štolfa A, Gergolet M. Cervical carcinoma in young women. *Eur J Obstet Gynecol Reprod Biol* 1994; 55: 19–20.
4. Kovačič J, Čavić M, Omahen A, Rakar S, Tomažević T, Novak F. The treatment of invasive carcinoma of the cervix at the Department of Gynecology and Obstetrics in Ljubljana. *Eur J Gynaecol Oncol* 1980; 1: 65–71.
5. Čavić M, Rakar S, Tomažević T, Omahen A, Kovačič J. Results of surgical treatment of cervical carcinoma. *Jugosl Ginekolog Opstet* 1978; 18: 131–9.
6. Uršič-Vrščaj M, Rakar S, Možina A, Takač I, Bebar S, Šubic Z, Kodrič T, Smrkolj Š. Clinical audit of patients with cervical cancer in Slovenia. Data analysis from 2003–2006. *Eur J Gynaecol Oncol* 2008; 29: 628–32.
7. Takač I, Uršič-Vrščaj M, Repše-Fokter A, Kodrič T, Rakar S, Možina A, Smrkolj Š, Primic-Žakelj M, Stržinar V, Vakselj A, Arko D. Clinicopathological characteristics of cervical cancer between 2003 and 2005, after the introduction of a national cancer screening program in Slovenia. *Eur J Obstet Gynecol Reprod Biol* 2008; 140: 82–9.
8. Smrkolj Š, Rakar S, Možina A, Eržen M. Evaluation of causes of increased incidence of cervical cancer in Slovenia. *Eur J Obstet Gynecol Reprod Biol* 2004; 117: 213–21.
9. Smrkolj Š. Citološke in biopsijske tehnike ter kolposkopija v ginekologiji. *Med Razgl* 2011; 50: 45–54.
10. Vrtačnik-Bokal E, Rakar S, Jančar N, Možina A, Poljak M. Role of human papillomavirus testing in reducing the number of surgical treatments for precancerous cervical lesions. *Eur J Gynaecol Oncol* 2005; 26: 427–30.
11. van Hamont D, Bekkers RL, Massuger LF, Melchers WJ. Detection, management, and follow-up of pre-malignant cervical lesions and the role for human papillomavirus. *Rev Med Virol* 2008; 18: 117–32.
12. Rouzier R. Management of CIN1. *J Gynecol Obstet Biol Reprod (Paris)* 2008; 37 (Suppl 1): S114–20.
13. McCredie MR, Sharples KJ, Paul C, Baranyai J, Medley G, Jones RW, Skegg DC. Natural history of cervical neoplasia and risk of invasive cancer in women with cervical intraepithelial neoplasia 3: a retrospective cohort study. *Lancet Oncol* 2008; 9: 425–34.
14. Deisinger D. Kazalci kakovosti pri zdravljenju prekancerov materničnega vratu v Sloveniji. V: Možina A, ur. Zbornik pravadanj 2. Slovenskega kongresa o cervikalni patologiji z mednarodno udeležbo in kolposkopskim tečajem, Portorož, 7. 3. – 10. 3. 2007. Ljub-

ljana: Združenje za ginekološko onkologijo, kolposkopijo in cervikalno patologijo, 2007: 150–4.

15. Primic Žakelj M, Bračko M, Hočevan M, Krajc M, Pompe-Kirn V, Strojani P, Zadnik V, Zakotnik B, Žagar T. Rak v Sloveniji 2008. Ljubljana: Onkološki inštitut Ljubljana, Epidemiologija in register raka, Register raka Republike Slovenije, 2013: 55–61.
16. Uršič-Vrščaj M, Rakar S, Možina A, Kobal B, Takač I, Deisinger D, Zore A. Smernice za celostno obravnavo žensk s predrakavimi spremembami materničnega vratu. Združenje za ginekološko onkologijo, kolposkopijo in cervikalno patologijo. Slovensko zdravniško društvo, Ljubljana 2010.
17. Wright TC Jr, Massad LS, Dunton CJ, Spitzer M, Wilkinson EJ, Solomon D; 2006 American Society for Colposcopy and Cervical Pathology-sponsored Consensus Conference. 2006 consensus guidelines for the management of women with cervical intraepithelial neoplasia or adenocarcinoma in situ. *Am J Obstet Gynecol* 2007; 197: 340–5.
18. American College of Obstetricians and Gynecologists. ACOG Committee Opinion No. 463: Cervical cancer in adolescents: screening, evaluation, and management. *Obstet Gynecol* 2010 16 (2 Pt 1): 469–72.
19. Polterauer S, Grimm C, Natter C, Rahhal J, Hefler L, Reinthaller A, Speiser P. Treatment of cervical intraepithelial neoplasia with topical imiquimod. Chicago: Congress of the American Society of Clinical Oncology 2011; Abstract #5041.
20. Misson DR, Abdalla DR, Borges AM, Shimba DS, Adad SJ, Michelin MA, Murta EF. Cytokine serum levels in patients with cervical intraepithelial neoplasia grade II-III treated with intralesional interferon- α 2b. *Tumori* 2011; 97: 578–84.
21. Sikorski M, Bobek M, Zrubek H, Marcinkiewicz J. Dynamics of selected MHC class I and II molecule expression in the course of HPV positive CIN treatment with the use of human recombinant IFN-gamma. *Acta Obstet Gynecol Scand* 2004; 83: 299–307.
22. Brun JL, Dalstein V, Leveque J, Mathevet P, Raulic P, Baldauf JJ, Scholl S, Huynh B, Douvier S, Riethmuller D, Clavel C, Birembaut P, Calenda V, Baudin M, Bory JP. Regression of high-grade cervical intraepithelial neoplasia with TG4001 targeted immunotherapy. *Am J Obstet Gynecol* 2011; 204: 169.e1–8.
23. Soergel P, Makowski L, Makowski E, Schippert C, Hertel H, Hillemanns P. Treatment of high grade cervical intraepithelial neoplasia by photodynamic therapy using hexylaminolevulinat may be costeffective compared to conisation procedures due to decreased pregnancy-related morbidity. *Lasers Surg Med* 2011; 43: 713–20.
24. Choi MC, Jung SG, Park H, Lee SY, Lee C, Hwang YY, Kim SJ. Photodynamic therapy for management of cervical intraepithelial neoplasia II and III in young patients and obstetric outcomes. *Lasers Surg Med* 2013; 45: 564–72.

25. Luciani S, Gonzales M, Munoz S, Jeronimo J, Robles S. Effectiveness of cryotherapy treatment for cervical intraepithelial neoplasia. *Int J Gynaecol Obstet* 2008; 101: 172–7.
26. Nene BM, Hiremath PS, Kane S, Fayette JM, Shastri SS, Sankaranarayanan R. Effectiveness, safety, and acceptability of cryotherapy by midwives for cervical intraepithelial neoplasia in Maharashtra, India. *Int J Gynaecol Obstet* 2008; 103: 232–6.
27. Pierce JG Jr, Bright S. Performance of a colposcopic examination, a loop electrosurgical procedure, and cryotherapy of the cervix. *Obstet Gynecol Clin North Am* 2013; 40: 731–57.
28. Grubišić G, Vukosavić-Cimić B, Kraljević Z, Pirkić A, Grbavac I, Bolanca I. Cytologic follow-up in patients with CIN treated by LLETZ, Cold knife Conization and Semm's cold coagulation. *Coll Antropol* 2010; 34: 13–7.
29. Zawislak A, Price JH, McClelland HR, Storey RG, Caughley L. Efficacy of cervical intrarepithelial neoplasia (CIN) treatment by cold coagulation. *Ulster Med J* 2003; 72: 10–5.
30. Chanen W. Electrocoagulation diathermy. *Baillieres Clin Obstet Gynaecol* 1995; 9: 157–72.
31. Kim HS, Park NH, Park IA, Park JH, Chung HH, Kim JW, Song YS, Kang SB. Risk factors for recurrence of vaginal intraepithelial neoplasia in the vaginal vault after laser vaporization. *Lasers Surg Med* 2009; 41: 196–202.
32. Jančar N, Rakar S, Poljak M, Fujs K, Kocjan BJ, Vrtačnik-Bokal E. Efficiency of three surgical procedures in eliminating high-risk human papillomavirus infection in women with precancerous cervical lesions. *Eur J Gynaecol Oncol* 2006; 27: 239–42.
33. Takač I, Arko D, Gorišek B, Kodrič T. Loop diathermy conization of the uterine cervix. *Gynaecol Perinatol* 1996; 5: 133–6.
34. Suwannarurk K, Bhamarapavati S, Thaweekul Y, Mairaing K, Poomtavorn Y, Pattara-archachai J. The accuracy of cervical cancer and cervical intraepithelial neoplasia diagnosis with loop electrosurgical excisional procedure under colposcopic vision. *J Gynecol Oncol* 2009; 20: 35–8.
35. Rivoire WA, Monego HI, Dos Reis R, Binda MA, Magno V, Tavares EB, Hammes LS, Capp E, Edelweiss MI. Comparison of loop electrosurgical conization with one or two passes in high-grade cervical intraepithelial neoplasias. *Gynecol Obstet Invest* 2009; 67: 228–35.
36. Stasinou SM, Valasoulis G, Kyrgiou M, Malamou-Mitsi V, Bilirakis E, Pappa L, Deligeorgoglou E, Nasioutziki M, Founta C, Daponte A, Koliopoulos G, Loufopoulos A, Karakitsos P, Paraskevaidis E. Large loop excision of the transformation zone and cervical intraepithelial neoplasia: a 22-year experience. *Anticancer Res* 2012; 32: 4141–5.

37. Arko D, Dovnik A, Fokter N, Takač I. Prospektivna raziskava povezave med okužbo materničnega vratu in sekundarno krvavitvijo po eksciziji transformacijske cone z električno zanko (LLETZ). *Acta Medico-biotechnica* 2011; 4: 45–50.
38. Kodampur M, Kopeika J, Mehra G, Pepera T, Menon P. Endocervical crypt involvement by high-grade cervical intraepithelial neoplasia after large loop excision of transformation zone: Do we need a different follow-up strategy? *J Obstet Gynaecol Res* 2013; 39: 280–6.
39. Duesing N, Schwarz J, Choschzick M, Jaenicke F, Giesecking F, Issa R, Mahner S, Woelber L. Assessment of cervical intraepithelial neoplasia (CIN) with colposcopic biopsy and efficacy of loop electrosurgical excision procedure (LEEP). *Arch Gynecol Obstet* 2012; 286: 1549–54.
40. Shin JW, Rho HS, Park CY. Factors influencing the choice between cold knife conization and loop electrosurgical excisional procedure for the treatment of cervical intraepithelial neoplasia. *J Obstet Gynaecol Res* 2009; 35: 126–30.
41. Kos L, Lukanovič A. Konizacija. V: Kos L, Lukanovič A. Tehnika vaginalne kirurgije. Ljubljana: Klinični center, Ginekološka klinika, 2000: 167–71.
42. Takač I, Gorišek B. Cold knife conization and loop excision for cervical intraepithelial neoplasia. *Tumori* 1999; 85: 243–6.
43. Smrkolj Š, Košir Pogačnik R, Rakar S. Mikroinvazivni karcinom materničnega vratu. *Zdrav Vestn* 2011; 80: 483–8.
44. Konno R, Akahira J, Igarashi T, Yamakawa H, Sato S, Yajima A. Conization of the cervix using harmonic scalpel. *Tohoku J Exp Med* 1999; 189: 171–8.
45. Akahira J, Konno R, Moriya T, Yamakawa H, Igarashi T, Ito K, Sato S, Yajima A. Conization by harmonic scalpel for cervical intraepithelial neoplasia: a clinicopathological study. *Gynecol Obstet Invest* 2000; 50: 264–8.
46. Fambrini M, Penna C, Pieralli A, Fallani MG, Andersson KL, Lozza V, Scarselli G, Marchionni M. CO2 laser cylindrical excision or standard re-conization for persistent-recurrent high-grade cervical intraepithelial neoplasia (HG-CIN) in women of fertile age. *Anticancer Res* 2008; 28: 3871–5.
47. González Bosquet E, Torres A, Busquets M, Esteva C, Muñoz-Almagro C, Laila JM. Prognostic factors for the development of vaginal intraepithelial neoplasia. *Eur J Gynaecol Oncol* 2008; 29: 43–5.
48. Phadnis SV, Atilade A, Young MP, Evans H, Walker PG. The volume perspective: a comparison of two excisional treatments for cervical intraepithelial neoplasia (laser versus LLETZ). *BJOG* 2010; 117: 615–9.

49. Bowring J, Tulloch I, Phadnis SV, Young MP, Evans H, Walker P. Secondary excision for cervical intraepithelial neoplasia: an evaluation of two treatment methods. *J Obstet Gynaecol* 2010; 30: 511–4.
50. Guzej Z, Lovšin B. Vpliv zdravljenja cervikalne intraepitelijske neoplazije na trajanje poznejše nosečnosti in pogostost prezgodnjega poroda v SLO - rezultati raziskave za obdobje 2003–2004. *Onkologija* 2007; 11: 63–5.
51. Gajjar K, Martin-Hirsch PP, Bryant A. Pain relief for women with cervical intraepithelial neoplasia undergoing colposcopy treatment. *Cochrane Database Syst Rev* 2012; 10: CD006120.
52. Martin-Hirsch PP, Paraskeva E, Bryant A, Dickinson HO, Keep SL. Surgery for cervical intraepithelial neoplasia. *Cochrane Database Syst Rev* 2010; 6: CD001318.
53. Martin-Hirsch PP, Keep SL, Bryant A. Interventions for preventing blood loss during the treatment of cervical intraepithelial neoplasia. *Cochrane Database Syst Rev* 2010; 6: CD001421.
54. Papoutsis D, Rodolakis A, Antonakou A, Sindos M, Mesogitis S, Sotiropoulou M, Sakellaropoulos G, Antsaklis A. Cervical cone measurements and residual disease in LLETZ conisation for cervical intraepithelial neoplasia. *In Vivo* 2011; 25: 691–5.
55. Arbyn M, Kyrgiou M, Simoens C, Raifu AO, Koliopoulos G, Martin-Hirsch P, Prendiville W, Paraskeva E. Perinatal mortality and other severe adverse pregnancy outcomes associated with treatment of cervical intraepithelial neoplasia: meta-analysis. *BMJ* 2008; 337: a1284.
56. Bindas A, Novak-Antolič Ž. Porodniški izid po konzervativni terapiji intraepitelijskih ali zgodnjih invazivnih lezij materničnega vratu: pregled podatkov za Slovenijo od leta 2002 do 2005. *Zdrav Vestn* 2009; 78: 241–6.
57. Jakobsson M, Gissler M, Tiitinen A, Paavonen J, Tapper AM. Treatment for cervical intraepithelial neoplasia and subsequent IVF deliveries. *Hum Reprod* 2008; 23: 2252–5.
58. Sun XG, Ma SQ, Zhang JX, Wu M. Predictors and clinical significance of the positive cone margin in cervical intraepithelial neoplasia III patients. *Chin Med J (Engl)* 2009; 122: 367–72.
59. Phadnis SV, Atilade A, Bowring J, Kyrgiou M, Young MP, Evans H, Paraskeva E, Walker P. Regeneration of cervix after excisional treatment for cervical intraepithelial neoplasia: a study of collagen distribution. *BJOG* 2011; 118: 1585–91.
60. Papoutsis D, Rodolakis A, Mesogitis S, Sotiropoulou M, Antsaklis A. Regeneration of uterine cervix at 6 months after large loop excision of the transformation zone for cervical intraepithelial neoplasia. *BJOG* 2012; 119: 678–84.

61. Melnikow J, McGahan C, Sawaya GF, Ehlen T, Coldman A. Cervical intraepithelial neoplasia outcomes after treatment: long-term follow-up from the British Columbia Cohort Study. *J Natl Cancer Inst* 2009; 101: 721–8.
62. Ghaem-Maghami S, Sagi S, Majeed G, Soutter WP. Incomplete excision of cervical intraepithelial neoplasia and risk of treatment failure: a meta-analysis. *Lancet Oncol* 2007; 8: 985–93.
63. Kodrič T, Takač I, Arko D, Gorišek B. The role of cytology in follow-up after loop diathermy conization. *Acta Cytol* 1997; 41: 1210–1.
64. Zivadinovic R, Lilic G, Lilic V, Petric A, Filipovic S, Todorovska I. Recurrence of cervical intraepithelial neoplasias with negative cone margins: risk factors. *J BUON* 2011; 16: 498–504.
65. Kang WD, Choi HS, Kim SM. Is vaccination with quadrivalent HPV vaccine after loop electrosurgical excision procedure effective in preventing recurrence in patients with high-grade cervical intraepithelial neoplasia (CIN2-3)? *Gynecol Oncol* 2013; 130: 264–8.
66. Takač I, Arko D, Gorišek B, Kodrič T. Spremljanje bolnic po konizaciji materničnega vratu z diatermijsko zanko. *Zdrav Vestn* 1997; 66: 571–3.
67. Takač I. Human papillomavirus infection in patients with residual or recurrent cervical intraepithelial neoplasia. *Tumori* 2008; 94: 83–6.
68. Kocken M, Uijterwaal MH, de Vries AL, Berkhof J, Ket JC, Helmerhorst TJ, Meijer CJ. High-risk human papillomavirus testing versus cytology in predicting post-treatment disease in women treated for high-grade cervical disease: a systematic review and meta-analysis. *Gynecol Oncol* 2012; 125: 500–7.
69. Roncaglia MT, Tacla M, Vieira da Motta E, Caiaffa H, Ab'Saber A, Alves VA, Longatto Filho A, Baracat EC. Evaluation of the combination of cytology and hybrid capture to safely predict the high-grade lesion status of patients treated with conization with large loop excision of the transformation zone. *Acta Cytol* 2011; 55: 421–5.
70. Uršič-Vrščaj M, Rakar S, Možina A, Takač I, Šubic Z, Kodrič T, Smrkolj Š. Clinical audit of patients with cervical cancer in Slovenia - data analysis for the year 2003. *Eur J Gynaecol Oncol* 2005; 26: 537–42.
71. Jakobsson M, Gissler M, Paavonen J, Tapper AM. Long-term mortality in women treated for cervical intraepithelial neoplasia. *BJOG* 2009; 116: 838–44.

Vloga laserja v zdravljenju predrakavih sprememb materničnega vratu in genitalnih bradavic

Borut Kobal

Izvleček

Uporaba CO₂ laserja je vse bolj uveljavljena metoda tako za različne modalitete in zdravljenja predrakavih sprememb materničnega vratu (MV) in nožnice, predvsem velikih in multifokalnih lezij, kot pri zdravljenju genitalnih bradavic. CO₂ laser ima svoje mesto v zdravljenju predrakavih sprememb MV, predvsem pri nizko tveganih displazijah in pri skrbno izbranih visoko tveganih displazijah. Prednosti so predvsem v natančnosti odstranitve, minimalni poškodbi okolnega tkiva in hitrem celjenju. Zaradi nizkega tveganja za zaplete v nosečnosti predstavlja terapijo izbora predvsem pri mladih ženskah, ki še niso rodile. Pomemben pogoj za zdravljenje z laserjem predstavlja možnost sledenja bolnic, saj z vaporizacijo nimamo direktnih histoloških rezultatov zdravljenja.

Zaradi ugodnega kozmetičnega učinka, poleg odličnih rezultatov ozdravitve, pa je prva izbira pri zdravljenju genitalnih bradavic.

Abstract

The carbon dioxide laser has been considered an effective modality for multiple tasks related to the treatment of intraepithelial neoplasia of the lower genital tract, most commonly for large and for multifocal lesions, as well as for genital warts ablation. It is most commonly used for treating mild dysplasia, but can be used in selected cases with moderate and/or severe dysplasia. The advantages of laser are precision, minimal surrounding trauma and fast healing. It must be considered as first line therapy in young nulliparous women for its low risk in early pregnancy loss and premature labor. Possibility to follow up the patients treated represents the most important condition for the treatment decision, since there is no histopathologic evidence of eradication.

Excellent cosmetic effect, together with high rate of cure makes CO₂ laser the first choice in treatment of genital warts.

Ključne besede: laserska vaporizacija, predrakave spremembe materničnega vratu, geniralne bradavice

Key words: laser vaporization, cervical intraepithelial neoplasia, genital warts

Uvod

Najpogostejši vzrok nastanka predrakavih sprememb spodnjih spolovil je okužba z virusom HPV. Visokorizični podtipi HPV so prisotni v več kot 90% preinvazivnih in invazivnih ploščatoceličnih spremembah materničnega vratu, nožnice in zunanlega spolovila. Nizkorizični HPV pa so znan povzročitelj genitalnih bradavic, ki so danes najpogostejša spolno prenosna okužba med mladimi. Med različnimi postopki, ki so na voljo za zdravljenje svežih ali kroničnih HPV okužb, je uporaba CO₂ laserja vse bolj uveljavljena metoda tako za ablacijo ali ekscizijo pri zdravljenju predrakavih sprememb materničnega vratu in nožnice, kot pri zdravljenju genitalnih bradavic.

Osnove CO₂ laserja

Ključne mehanizme delovanja laserja je prvič odkril Albert Einstein v začetku leta 1900. Laser z ogljikovim dioksidom ali CO₂ laser je eden od prvih plinskih laserjev; oblikovan je bil leta 1964 (1). Temelji na plinski mešanici, ki vsebuje ogljikov dioksid (CO₂), helij (He), dušik (N₂) in nekaj vodika (H₂). CO₂ laser proizvaja žarek infrardeče svetlobe z valovno dolžino 10,6 µm, ki ga lahko natančno usmerimo čez sistem optičnih objektivov. Visoko energetski žarek potuje čez zrak ter se absorbira, ko pride v stik s tekočino ali trdo snovjo. Telesno tkivo, ki vsebuje 80-90% vode zelo hitro absorbira energijo žarka. Energija kontinuiranega žarka segreva znotraj in zunajcelično vodo do točke vrenja in tako reže tkivo. Ta lastnost laserju omogoča uporabo v kirurgiji za natančno rezanje, evaporizacijo ter koagulacijo. Z njim lahko uspešno koaguliramo žile do 0,5 mm premera. Histološka preiskava tkiva po posegu z laserjem je pokazala destrukcijo celic v območju 500 µm. Globina termalne nekroze pa je zelo minimalna in sega do manj kot 100 µm.

CO2 laser v zdravljenju predrakavih sprememb materničnega vratu (MV)

Začetni rezultati uporabe CO2 laserja za zdravljenje predrakavih sprememb MV so bili sprva manj uspešni kot je bilo pričakovano, zaradi nezmožnosti določitve ustrezne globine penetracije žarka za preprečevanje ponovitev bolezni. Z raziskavami Andersona in Hartleya o mehaniki destrukcije cervikalnih displazij v sedemdesetih letih se je laserska tehnika zdravljenja hitro razvijala in izboljševala. K popolni uveljavitvi laserja v zdravljenju predrakavih sprememb pa je največ prispeval leta 1979 Dorsey, ki je objavil prvo klinično raziskavo, kjer je dokazal, da je konizacija s CO2 laserjem praktična in učinkovita. Danes je tako evaporizacija predrakavih celic s CO2 laserjem ena do standardnih metod zdravljenja predrakavih sprememb MV.

Prednost tega zdravljenja je predvsem možnost odstranitve lezij z minimalno poškodbo zdravega tkiva in minimalno bolečino. Med ostalimi prednostmi moramo omeniti še protivirusni in antibakterijski učinek laserskega žarka, hitro celjenje obdelanega tkiva ter nizko stopnjo ponovitve bolezni. Med dodatnimi prednostmi zdravljenja s CO2 laserjem so še prednosti ambulantnega posega, brez potrebe po infiltraciji lokalnega anestetika ter relativno kratko dobo celjenja, dolgoročno pa predvsem nizko tveganje za zaplete v zgodnji nosečnosti in prezgodnji porod v primerjavi z ekscizijskimi metodami.

Za uspešno uporabo CO2 laserja, kot prve metode zdravljenja predrakavih sprememb, moramo zagotoviti izpolnitev naslednjih kriterijev:

- kvalitetna kolposkopska ocena predrakave lezije (zadovoljiva kolposkopska ocena)
- topografska ocena in zamejitev predrakavih sprememb,
- histološka ocena na podlagi bioptičnega odvzema tkiva

Na podlagi kolposkopske ocene in histološkega izvida običajno lahko pristopimo k laserski vaporizaciji pri :

- nizkotveganih displazijah (CIN 1), v skladu s smernicami za zdravljenje nizkotveganih displazij.
- velikih ali multifokalnih lezijah, lahko v kombinaciji z ekscizijskimi metodami
- visoko tveganih displazijah (CIN 2,3), pri kolposkopsko jasno definiranih majhnih lezijah ektocerviksa, pri zelo mladih bolnicah

- pri ostanku displazije po predhodnih ekscizijskih posegih (LLETZ, konizacija), na zunanjih robovih, ki so jasno definirani citološko in kolposkopsko.

Potencialno lahko lasersko evaporizacijo uporabimo tudi v eradikaciji perzistentne HPV okužbe ob negativnem citološkem izvidu, kontaktnih krvavitvah zaradi hormonsko ali vnetno pogojenega ektropija MV.

V novejši literaturi najdemo različne podatke o uspešnosti zdravljenja predrakavih sprememb MV z lasersko vaporizacijo. Uspešnost zdravljenja je po teh podatkih visoka in znaša ob pravilni izbiri bolnic med 87-96%. Podobno velja za eradikacijo HPV, ki je uspešna pri 80% bolnic.

Zapleti zdravljenja z laserjem so redki, med napogostejšimi so izcedek iz nožnice, krvavitve in tveganje za pelvično vnetje. Slednje lahko uspešno preprečujemo s predhodno izključitvijo cervicitisa, povzročene s spolno prenosnimi bakterijami.

Slabost vaporizacije je individualna ocena globine penetracije in posledično destrukcije obolelega mesta. Jakosti okrog 20 W omogočajo globino destrukcije med 6 in 9 mm, kar običajno zadošča za eradikacijo spremembe. Druga slabost je odsotnost histološkega dokaza, da je bila lezija odstranjena v zdravo, kar zahteva natančno sledenje, s ponovitvami citoloških brisov ali določitvijo prisotnosti visokotveganih HPV. Oboje zahteva ustrezno pojasnilno dožnost bolnici ob predlogu za zdravljenje ter njeno razumevanje in privolitev v sledenje.

Na koncu moramo omeniti še uporabo laserja pri zdravljenju predrakavih sprememb nožnice (VAIN) in zunanjega spolovila (VIN), kjer zaradi minimalne poškodbe okolnega tkiva in globine penetracije, laserska vaporizacija predstavlja eno prvih izbir zdravljenja.

Lasersko zdravljenje genitalnih bradavic

Perišič s sod. je v svoji raziskavi dokazal, da je laserska vaporizacija v kombinaciji s kirurško odstranitvijo najboljša metoda pri zdravljenju genitalnih kondilomov cerviksa, vagine in vulve, z minimalno poškodbo zdravega tkiva ter brez posledičnih brazgotin. Njegove rezultate je kasneje potrdilo več drugih avtorjev.

Poleg vseh že omenjenih prednosti laserske vaporizacije je pri zdravljenju genitalnih bradavic je posebej treba poudariti natančnost žarka kar omogoča

odličen kozmetični učinek ob pravilni uporabi. Energije, ki jih uporabljamo v zdravljenju naj ne bi presegle 10 W, globina penetracije žarka pa ne sme preseči debeline vrhnjice. Praviloma moramo mesta kjer bo deloval laser predhodno lokalno subkutano anestezirati. Aplikacijo anestetika s tanko insulinsko iglo večina bolnic prenese brez težav tudi kadar ga je treba aplicirati na različnih mestih zunanjega spolovila ali v nožnici. Celjenje po laserski vaporizaciji je hitro, zapleti izjemno redki, predvsem pa ni potrebe po posebnih higienskih ukrepih.

Zaključek

CO₂ laser ima svoje mesto v zdravljenju predrakavih sprememb MV predvsem pri nizko tveganih displazijah in pri skrbno izbranih visoko tveganih displazijah. Prednosti so predvsem v natančnosti odstranitve, minimalni poškodbi okolnega tkiva in hitrem celjenju. Zaradi nizkega tveganja za zaplete v nosečnosti predstavlja terapijo izbora predvsem pri mladih ženskah, ki še niso rodile.

Zaradi ugodnega kozmetičnega učinka, poleg odličnih rezultatov ozdravitve pa je prva izbira pri zdravljenju genitalnih bradavic.

Literatura

- Patel, C. K. N. Continuous-Wave Laser Action on Vibrational-Rotational Transitions of CO₂. *Physical Review* 1964; 136 (5A): A1187–A1193. Bibcode:1964PhRv..136.1187P. doi:10.1103/PhysRev.136.A1187.
- Dorsey JH, Diggs ES. Microsurgical conization of the cervix by carbon dioxide laser. *Obstet Gynecol.* 1979;54(5):565-70. [Medline].
- Bellina JH, Wright VC, Voros JI, et al: Carbon dioxide laser management of cervical intraepithelial neoplasia. *Am J Obstet Gynecol* 1981; 141(7): 828-32.
- Townsend DE, Richart RM: Cryotherapy and carbon dioxide laser management of cervical intraepithelial neoplasia: a controlled comparison. *Obstet Gynecol* 1983; 61(1): 75-8.
- Favalli G, Lomini M, Schreiber C, Ciravolo G, Junasevic J, Pecorelli S, Bianchi UA. The use of carbon-dioxide laser surgery in the treatment of intraepithelial neoplasia of the uterine cervix. *Przegl Lek.* 1999;56(1):58-64.
- Kim HS, Park NH, Park IA, Park JH, Chung HH, Kim JW, Song YS, Kang SB. Risk factors for recurrence of vaginal intraepithelial neoplasia in the vaginal vault after laser vaporization. *Lasers Surg Med.* 2009 ;41(3):196-202.

- Fallani MG, Penna C, Fambrini M, Marchionni M. Laser CO2 vaporization for high-grade cervical intraepithelial neoplasia: a long-term follow-up series. *Gynecology Oncol.* 2003;91(1):130-3.
- Vetrano G, Ciolli P, Carboni S, Scardamaglia P, Aleandri V, Verrico M, Corosu R. Laser vaporization in the management of CIN. *Eur J Gynaecol Oncol.* 2010;31(1):83-6.
- Perišić S, Perišić Z, Tasić L and Vasiljević M: Treatment of condylomata acuminata – surgical excision and CO 2 laser vaporization. *Acta Dermatoven APA Vol 13, 2004, No 19*
- Padilla-Ailhaud A. Carbon dioxide laser vaporization of condyloma acuminata. Carbon dioxide laser vaporization of condyloma acuminata. *J Low Genit Tract Dis.* 2006 Oct;10(4):238-41.

Odvzem brisa PAP in testa HPV v ginekološkem dispanzerju

Dušan Deisinger

I. Zakonodaja

- Pravila obveznega zdravstvenega zavarovanja (Ur.l.RS, št. 3/1998)
- Zakon o pacientovih pravicah (Ur.l.RS, št. 455/2008)
- Pravilnik za izvajanje preventivnega zdravstvenega varstva na primarni ravni

(Ur.l.RS, št. 19/1988, 47/1998, 26/2000, 67/2001, 33/2002, 37/2003, 117/2004, 31/2005, 83/2007, 22/2009)

II. Oprema za odvzem brisa materničnega vratu za citološki pregled in triažni test HPV

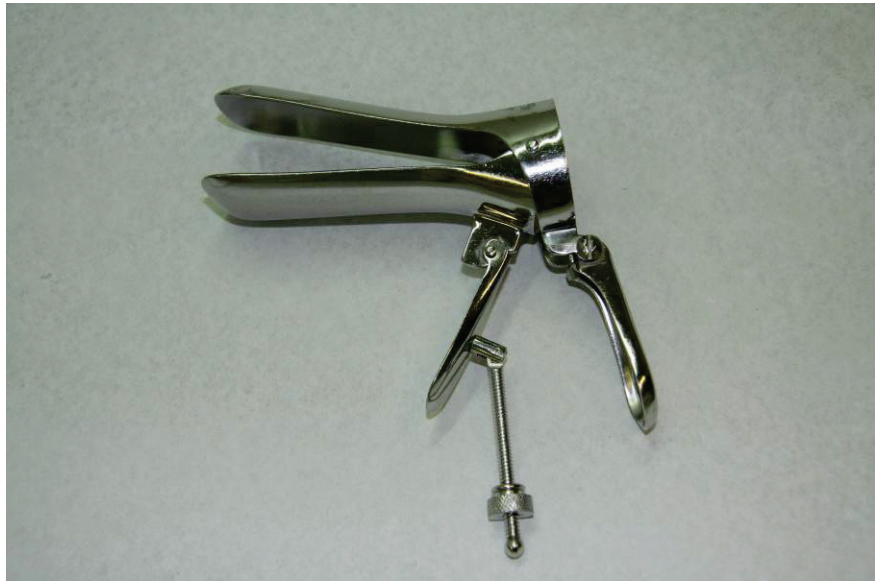
- ginekološka pregledovalna miza
- primerna osvetlitev
- zrcala (spekulum)
- rokavice za enkratno uporabo
- loparček po Ayeru
- krtačka (cytobrush)
- objektno stekelce
- kiveta s fiksacijskim sredstvom (95% etanol), ali fiksirno razpršilo
- transportno gojišče s krtačko (HPV)

III. Dokumentacija

- ginekološki karton ženske
- napotnica za citološki pregled z izvidom in navodili
- napotnica za triažni test HPV
- privolitev po pojasnilu (za odvzem triažnega testa HPV)

IV. Priporočena literatura

- Smernice za celostno obravnavo žensk s predrakavimi spremembami materničnega vratu, Ljubljana 2011
- Navodila ginekologom za delo v programu ZORA, Ljubljana 2011
- izbrana poglavja iz ginekološke in perinatološke propedeutike, medicinski razgledi 2012





NAPOTNICA ZA TRIAŽNI TEST HPV

ZORA
Dobro jutro! Vse dobro? Vse dobro! Vse dobro! Vse dobro!

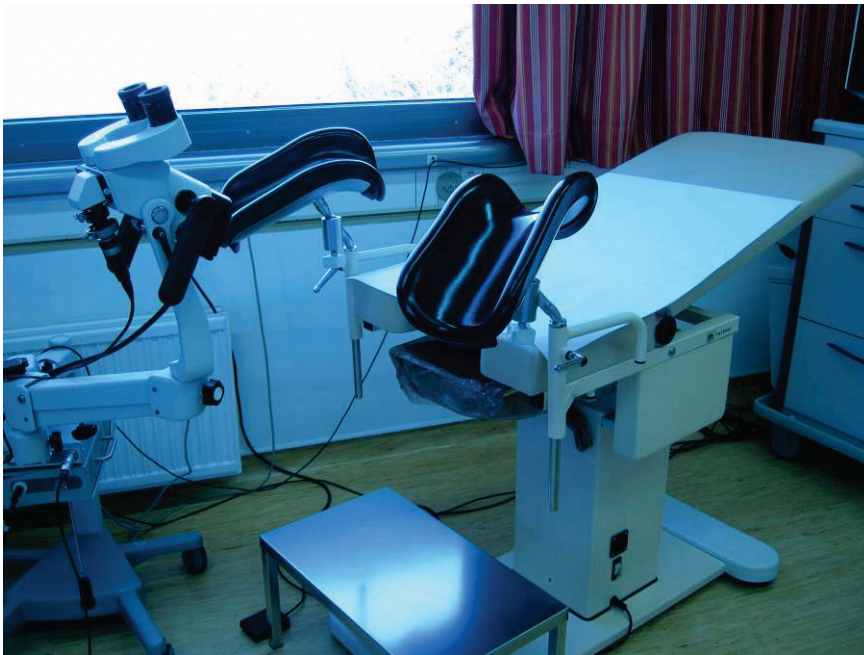Pojilatelj: _____ Št. protokola: _____
Plačnik: _____
Priimek in ime: _____
Datum rojstva: _____ EMŠO: _____
Bivališče: _____ Poštna št.: _____
Št. KZZ: _____

Datum in izvid zadnjega triažnega testa HPV: _____

INDIKACIJA ZA TRIAŽNI TEST HPV – triaža na klinični poti:

- APC-N** (atipične ploščate celice, neopredeljene)
- AZC-N** (atipične žlezne celice, neopredeljene)
- PIL-NS > 35 let** (PIL, nizke stopnje pri ženski stari 35 let in več)
- CIN 1**
- CIN – po zdravljenju**

Datum obsema: _____ Žig, številka in podpis zdravnik: _____



Tehnika kolposkopske preiskave

Tatjana Kodrič

Za kolposkopijo, vizualno diagnostično preiskavo za odkrivanje bolezenskih sprememb zunanjega spolovila, nožnice in materničnega vratu, potrebujemo ustrezno opremo in instrumentarij.

Oprema

Kolposkop – binokularni mikroskop s sistemom leč, z izviro svetlobe ter zelenim filtrom, s 6-kratno do 40-kratno povečavo. Običajno uporabljamo pri kolposkopiji 6-kratno do 15-kratno povečavo, ki zagotavlja optimalno širino vidnega polja.

Instrumentarij

Spekula, tamponi, prijemalke, fiziološka raztopina, 3% ali 5% očetna raztopina, lugolova raztopina, biopsijske klešče, endocervikalna kireta, formalin, lapis.

Tehnika preiskave

Preiskavo opravljamo po korakih. Vstavimo spekula, prikažemo maternični vrat, ocenjujemo ustreznost kolposkopske preiskave. Ocenjujemo TZ 1, 2, 3 (področje med originalno skvamokolumnarno mejo in novo skvamokolumnarno mejo). MV tuširamo s fiziološko raztopino, uporabimo zeleni filter ter ocenjujemo žilno risbo (punktacije, mozaik, iregularno žilje pri karcinom). MV nato tuširamo s 3% očetno kislino, ki odstrani sluz, prehodno koagulira beljakovine in citokeratin v epitelu. Ocenjujemo intenzivnost belkaste obarvanosti epitela in čas pojave in trajanja beline. Porcijo tuširamo z lugolovo raztopino in ocenjujemo obarvanost z jodom. Opredelimo normalno TZ ali ATZ in ocenimo ali je sprememba NTD, VTD. Izberemo mesto odščipa, biopsija je lahko na enem ali več mestih. Opravljeno preiskavo dokumentiramo na kolposkopskem kartonu : obsežnost spremembe, obarvanost, žilje, lokacijo in omejenost lezije in mesto odščipa – biopsije.

Viri

Apgar, B.S., Brotzman, G.L., Spitzer, M. Colposcopy, Principle and Practice. Saunders Elsevier; 2008.

Burghart, E., Girardi, F., Pickel, H., Colposcopy, Cervical Pathology. Thieme Verlag, Stuttgart, New York; 1998.

LLETZ- kirurška tehnika

Branko Cvjetičanin

Uvod

LLETZ, LOOP so kratice za ekscizijo transformacijske cone materničnega vratu z električno oz. diatermično zanko. To kirurško tehniko uporabljamo v diagnostiki in zdravljenju predrakavih, začetnih rakavih in benignih sprememb na porciji materničnega vratu (CIN, RMV IA1, kondilomi, trdovratni cervicitisi in erozije s kontaktnimi krvavitvami...).

Tehnična oprema

Za LLETZ potrebujemo električni generator (»cutor«), negativno elektrodo, različne velikosti električnih zank (1,2,3), električno elektrodo s kroglico, izoliran spekulum s kanalčkom za odvajanje dima in aspirator dima.

Kirurška tehnika

LLETZ praviloma izvajamo v lokalni anesteziji na operacijski mizi v ginekološkem položaju. Zadostuje nam 4-10 ml lokalnega anestetika (1% lidocain), ki ga vbrizgamo kot paracervikalni blok na četrti in osmi uri porcije, ali še bolje subepitelno na štirih do šestih mest oboda porcije. Pomembno je, da pacientka nima na sebi kovinskih predmetov (nakit, zaponke, lasnice...) ter, da ima pravilno nameščeno negativno elektrodo (najbolj pogosto na stegnu). Po vstavitvi spekuluma in dobri vizualizaciji porcije, izberemo optimalno velikost električne zanke glede na kolposkopski izvid in velikost porcije in spremembe na njej. Spremembo na porciji si lahko omejimo s Schiler-jevim testom. Električni generator nastavimo na program: rezanje z močjo 65-120 W. Transformacijsko cono ekscidiramo z enakomernim premikanjem električne zanke po porciji materničnega vratu z leve na desno stran ali obratno oz. s sprednje ustne porcije na zadnjo ali obratno, odvisno od oblike porcije, položaja spremembe na njej in afinitete operaterja. Električna zanka sočasno reže in koagulira tkivo. Pridobljeni vzorec tkiva (mini konus) vložimo v fiksir in pošljamo na pato-histološko preiskavo. Dodatno hemostazo na

mestu ekscizije naredimo z elektrodo v obliki kroglice. In po potrebi z dodatno aplikacijo lokalnega hemostatika.

Pooperativni potek

Rana nastala po LLETZu je opekline in celi 2-4 tedne. V tem času bolnici odsvetujemo kopanje(svetujemo le prhanje) in spolne odnose. Zadostuje bolniški stalež 1-3 dni. Nevarnost močnejše krvavitve je v prvem tednu po posegu, najpogosteje zaradi nezadostne hemostaze, vnetja in/ali demarkacije fibrinskih in nekrotičnih oblog. V primeru pooperativne krvavitve je priporočljiva ob tamponadi vagine, aplikacija široko spektralnega antibiotika. Ponovitev PAP brisa je smiselna 3-6 mesecev po posegu.

Prednosti in slabosti

Prednosti LLETZ tehnike so v enostavni izvedbi v lokalni narkozi ob dnevni hospitalizaciji ali celo ambulantno, kratka dela nezmožnost. Minimalna invazivnost LLETZ kirurškega posega ob veliki uspešnosti zdravljenja zmanjšuje tveganje prezgodnjega poroda v primerjavi s klasično konizacijo. Slabost LLETZa je večja možnost, da lezijo ne izrežemo v zdravem ter ožganost robov, kar otežuje histološko preiskavo. Najsodobnejši pristop LLETZu je uporaba video kolposkopske tehnike, kar omogoča spremljanje ekscizije na monitorju pod kontrolo video kolposkopije in zvišuje možnost izrezanja lezij v zdravem.

Literatura

1. Luesley D.M., Cullimore J., Redman C.W.E.: Loop diathermy excision of the cervical transformation zone in patients with abnormal cervical smears. *BMJ*, 1900;300: 1690-1693.
2. Takač I., Arko D., Gorišek B., Kodrič T., RepšeFokter A.: Možnosti zdravljenja predrakavih sprememb materničnega vratu. *Zdrav. Vest.* 2009, 78 I-43-8.
3. Vesna Kesić: Kolposkopija u lečenju premalignih i malignih promena donjeg genitalnog sistema- indikacije, metode i osnovni principi tretmana; Kolposkopija i bolesti donjeg genitalnog sistema žene; 257-267; Zavod za učbenike i nastavna sredstva, Beograd, 2000.
4. http://zora.onkoi.si/fileadmin/user_upload/dokumenti/izobrazevanja/1srecanje/9_sodobno_zdravljenje_cin_in_rmv_pzd_2010_web.pdf

Laserska vaporizacija genitalnih bradavic

Leon Meglič, Borut Kobal, Branko Cvjetičanin, Matija Barbič

Izveček

Genitalne bradavice so najpogostejša spolno prenosljiva bolezen v ginekološki praksi. Najpogosteje jih najdemo povsem slučajno med običajnim ginekološkim pregledom. Zaradi zelo različnega izgleda, oblike in velikosti, jih celo ginekologi in dermatologi pogosto spregledajo.

Najbolj učinkovita destruktivna metoda zdravljenja genitalnih bradavic je laserska vaporizacija, ki je tudi terapija izbora.

Abstract

Genital warts are the commonest STD in gynaecological practice. Most often they are accidental finding during exam. Because of different sizes and shapes, they are often overlooked even by specialists (gynaecologists and dermatovenerologists).

The most effective destructive treatment and also the treatment of choice is laser vaporisation.

Uvod

Strokovnjaki WHO ocenjujejo, da ima na vsem svetu okoli pol milijona žensk rak na materničnem vratu, 30 milijonov pa kondilome, kar je toliko, kot tistih s CIN 1.

V ZDA ocenjujejo, da za zdravljenje kondilomov letno potrošijo okoli 170 milijonov \$, kar je 10% več, kot potrošijo denarja za zdravljenje cervikalnega karcinoma.

V Sloveniji so predvsem ginekologi tisti, ki odkrijejo kondilome (v več kot 90%) in so zato tudi tisti, ki jih zdravijo oz. napotijo na zdravljenje.

Načini zdravljenja

Klasična kirurgija

Ob res obširnih bradavicah je to lahko edini način zdravljenja. Opravlja jo lahko le ginekolog več različnih oblik vulvektomij vključno s presajanjem reznjev kože. Rezultati so navadno dobri, okrevanje pa je boleče, brazgotine pa so obsežne.

Imikvimod (Aldara™)

Se uporablja za zdravljenje kondilomov na koži. Je načeloma malo invazivna metoda za lokalno topično zdravljenje. Vendar je njena uporaba omejena le na kožo (ni primerna za sluznice). Zares uspešna je v manj kot polovici primerov, samo zdravljenje je dolgotrajno. Pogoste ulceracije so posledica dejstva, da je navadno vizuelno težko dostopati do obolele kože, zato je nadzor slabši, doziranje pa le približno.

Krioterapija in elektrokavterizacija

Tako ali drugače so aparature dostopne v večini ginekoloških centrov po Sloveniji in sta metodi zato najpogosteje uporabljani. Izplen pa ni idealen – pogosto je potrebno postopka ponavljati, brazgotine, ki jih puščata niso zanemarljive in bolečine po njima so znatne.

Laserska vaporizacija

To je metoda, ki je trenutno najuporabnejša, saj so recidivi po vaporizaciji zelo redki, brazgotin praktično ni, bolečin pa tudi ne. Študije kažejo, da je laserska evaporizacija dvakrat učinkovitejša od krioterapije. In nenazadnje je rokovanje enostavno.

Potek vaporizacije

Ob ogledu filma je predstava o metodi najbolj podrobna.

Pričnemo s pripravo operativnega polja, za lokalni anestetik navadno uporabljamo 1% Xylocain. Ob res obširnih področjih kodilomatoznih sprememb in kadar je zajeta tudi nožnica nad himnom, je morda vredno razmišljati o splošni anesteziji.

Za evaporizacijo uporabljamo energijo CO2 laserja, z nekaj prilagoditvami pa je uporaben tudi Yag laser.

Površino ploskih oblik kondilomov požgemo v celoti, globina pa je minimalna. Pri debelejših bradavicah je smiselno, da se jih lotimo od strani, pečljate pa celo amputiramo in ležišče evaporiziramo z minimalno globino. Postopek je hiter, krvavitve so zgolj izjemen pojav.

Namesto razpravljanja

Metoda sama ni zelo zahtevna. Potrebno pa je izobraževanje ginekologa, ki to dejavnost opravlja. Posebna pozornost mora veljati varnosti bolnice in osebja, saj do neželenih poškodb pri uporabi laserja pride v momentu nezbranosti.

Pri delu smo opazili, da znanje elektrokavterizacije ni zadostno za uporabo laserja. Zdravniki brez ustrezne edukacije so namreč poškodovali kožo ali sluznico nepotrebno globoko. Posledice so bile – zelo boleči in dolgotrajni ulkusi, infekcije in celo sinehije labij.

Zaključek

V vseh centrih, ki premorejo laser, je laserska vaporizacija metoda izbora zdravljenja kondilomov. Z ustrezno edukacijo vsako leto odkrijemo več kondilomov in ob slabi precepljenosti s štirivalentnim cepivom bo kondilomov še nekaj časa veliko. Vsak ginekolog, ki se loti zdravljenja kondilomov, naj bo ustrezno poučen.

Literatura

- Dunne EF, Friedman A, Datta SD, Markowitz LE, Workowski KA. Updates on Human Papillomavirus and Genital Warts and Counseling Messages From the 2010 Sexually Transmitted Diseases Treatment Guidelines. *Clin Infect Dis.* 2011;53(suppl 3):S143–S152.
- Dunne EF, Unger ER, Sternberg M, McQuillan G, Swan DC, Patel SS, et al. Prevalence of HPV infection among females in the United States. *JAMA.* 2007;297:813–819.
- Ting PT, Dytoc MT. Therapy of external anogenital warts and molluscum contagiosum: a literature review. *Dermatol Ther.* 2004;17:68–101.
- Kumar B, Narang T. Local and systemic adverse effects to topical imiquimod due to systemic immune stimulation. *Sex Transm Infect.* 2011;87:432.
- Azizjalali M, Ghaffarpour GH, Mousavifard B. CO2 Laser therapy versus cryotherapy in treatment of genital warts; a Randomized Controlled Trial (RCT). *Iran J Microbiol.* 2012 December; 4(4): 187–190.

Kakovost brisov materničnega vratu

Alenka Repše - Fokter, Špela Smrkolj

Uvod

Rak materničnega vratu je eden redkih malignomov, ki ga je mogoče preprečiti s tem, da pravočasno odkrijemo in zdravimo predrakave spremembe. Pri tem ima pomembno vlogo citološki pregled brisa materničnega vratu (BMV), kjer poleg eventuelnih sprememb na celicah ocenjujemo tudi kakovost brisa. Klasifikacija po Bethesda, ki jo v Sloveniji uporabljamo od leta 2011, loči brise glede na kakovost na uporabne in neuporabne. Uporabni so tisti BMV, ki vsebujejo zadostno število celic (najmanj 8000) in elemente transformacijske cone, razmazani pa morajo biti tanko, da se celice v njih ne prekrivajo (Slika 1). Brisi so neuporabni, če vsebujejo premajhno število celic, če so v celoti slabo fiksirani, nepregledni zaradi vnetja ali krvi in, kadar je prekomerno izražena citoliza. Uporabni so tudi brisi, ki so zaradi kateregakoli zgoraj naštetega vzroka slabše pregledni, a vsebujejo atipične ali diskariotične celice.

Uporabni brisi z oznako “bodite pozorni na”

Sprememba terminologije je z uvedbo klasifikacije po Bethesda opustila kategorijo manj uporaben bris, ki ga je bilo po prejšnjih smernicah potrebno ponoviti v roku šestih mesecev oziroma po zdravljenju. Takih brisov je bilo v Sloveniji okoli šest odstotkov. Približno enak je po novi klasifikaciji delež uporabnih brisov, pri katerih citolog opozori ginekologa na določene pomanjkljivosti v rubriki “bodite pozorni na”. Odločitev o nadaljnjih postopkih, ki niso vedno jasno zapisani v Smernicah za celostno obravnavo žensk s predrakavimi spremembami materničnega vratu, je v rokah ginekologa.

Ni endocervikalnih/metaplastičnih celic

Med uporabnimi BMV z oznako “bodite pozorni na” so najpogostejši brisi, ki ne vsebujejo elementov transformacijske cone. Delež citoloških izvidov brez endocervikalnih in/ali metaplastičnih celic se razlikuje tako glede na laboratorije kot glede na ginekologe, ki so BMV odvzeli. Smernice ameriške-

ga združenja za kolposkopijo in cervikalno patologijo (ASCCP) priporočajo pri ženskah, mlajših od 30 let ponovni odvzem BMV znotraj treh let (rutinsko presejanje), pri ženskah, starejših od 30 let pa test HPV. Pri negativnem izvidu se ženska vrne v presejalni program, pri pozitivnem pa je po enem letu priporočljivo ponoviti BMV in odvzeti test HPV.

Slabo fiksiran bris

Žal se pri pregledovanju BMV še vedno srečujemo s slabo fiksiranimi brisi. Vsak ginekolog se mora zavedati, da je pravilna fiksacija eden najpomembnejših postopkov v pripravi kakovostnih BMV. Pri slabo fiksiranem brisu je verjetnost napačne interpretacije sprememb na celicah večja (slika 2). Pomembno je, da ginekolog fiksira BMV zelo hitro, v nekaj sekundah po odvzemu, sicer se BMV posuši in ga je kljub ustreznemu barvanju zaradi slabe kakovosti težko zanesljivo ocenjevati. Kadar za fiksacijo uporabljamo etanol, mora biti BMV takoj in v celoti potopljen v fiksativu, kjer lahko ostane do 48 ur. Pri uporabi fiksativa v pršilu BMV popršimo 2 do 3-krat z razdalje 15-20 cm od BMV. Ginekolog naj bi preparate poslal v laboratorij najkasneje en teden po odvzemu BMV, sicer bodo tudi prvotno dobro fiksirani brisi slabo obarvani. Odvzem kontrolnega BMV oziroma morebitne druge ukrepe določi ginekolog glede na pacientkino anamnezo, predhodne BMV in morebitne predloge citopatologa.

Uporabni brisi, ki so slabše kakovosti zaradi drugih vzrokov

Včasih je bris ocenjen kot uporaben, vendar je slabše pregleden zaradi vnetja, krvi ali drugih motečih dejavnikov. Citološko oceno lahko motijo številni levkociti, kadar pa je v brisu z njimi prekrita večina celic, je ocena nemogoča (slika 3). Kadar v brisu identificiramo različne povzročitelje vnetja, jih označimo na izvidu, saj je to pomembna informacija za ginekologa (slika 4).

Če je bris slabše kakovosti iz zgoraj omenjenih razlogov, bo ginekolog glede na pacientkino anamnezo, klinično sliko, predhodne brise in morebitne predloge citopatologa odločil o nadaljnjih ukrepih. Predčasna citološka kontrola v roku 6 mesecev ali po zdravljenju je smotrna, kadar je imela pacientka predhodni patološki bris, pozitiven test HPV, kadar maternični vrat pri ginekološkem pregledu ni v celoti viden, kadar se podobni citološki izvidi ponavljajo, pri imunokompromitiranih pacientkah in, če se ženska ni udeleževala presejalnega programa. Pri nosečnicah nekateri v takih primerih svetujejo citološko kontrolo po porodu.

Zaključek

Nova klasifikacija po Bethesda je na področju ocenjevanja kakovosti BMV vnesla pomembne spremembe. Z ukinitvijo rubrike "manj uporaben bris" je prešla vsa odgovornost glede odločitve o nadaljnjih postopkih na pleča ginekologov. Zato morajo biti le-ti izjemno pozorni pri pregledovanju citoloških izvidov, še posebno pri uporabnih izvidih z oznako "bodite pozorni na".

Literatura

Združenje za ginekološko onkologijo, kolposkopijo in patologijo. Smernice za celostno obravnavo žensk s predrakavimi spremembami materničnega vratu. Januar 2006.

Uršič-Vrščaj M. Postopki za odkrivanje in obravnavo žensk s predrakavimi spremembami materničnega vratu. Ljubljana: Onkološki inštitut Ljubljana; 2011.

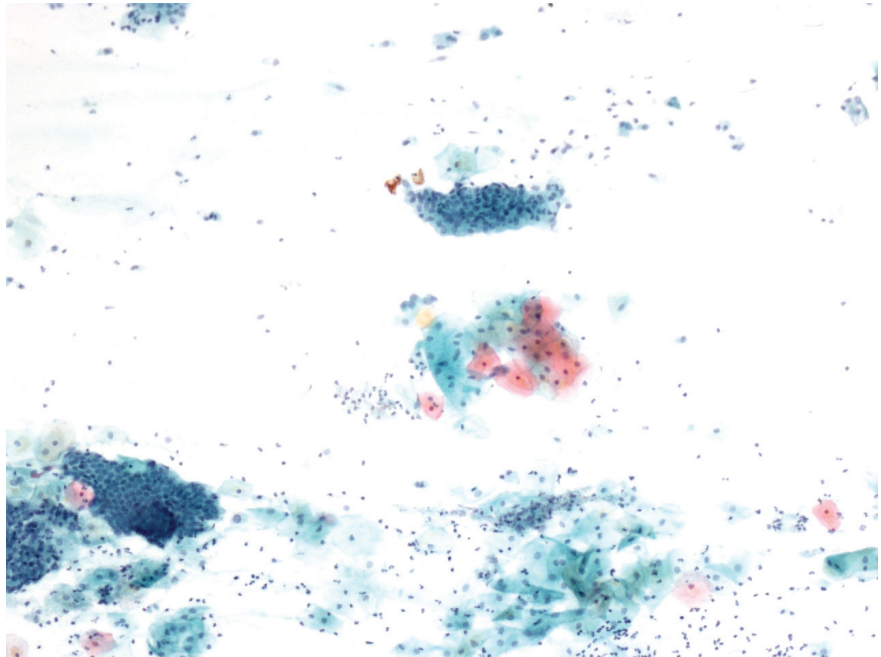
Pogačnik A, Kirbiš-Srebotnik I, Repše-Fokter A, Pohar-Marinšek Ž, Snoj V, Kirar Fazarinc I, et.al. Navodila za poenotenje izvidov brisov materničnega vratu. 2. prenovljena izdaja. Ljubljana: Onkološki inštitut; 2005.

Pogačnik A, Stojan Fležar M, Repše-Fokter A, Snoj V, Kirbiš Srebotnik I, et.al. Navodila za citološke izvide brisov materničnega vratu – klasifikacija po Bethesda. Ljubljana: Onkološki inštitut Ljubljana; 2011

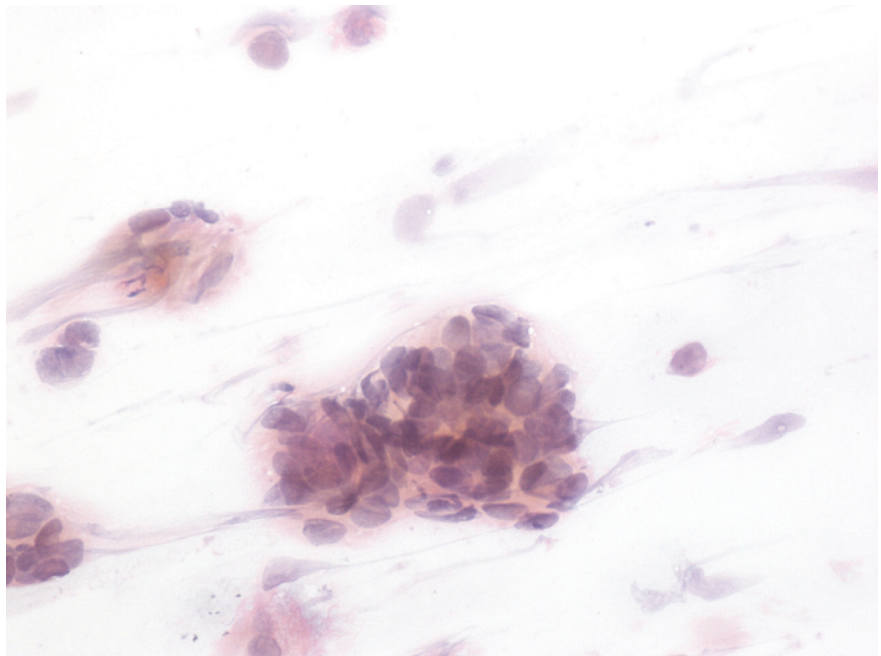
Wiener HG, Klinkhamer P, Schenck U, Bulten J, Bergeron C, Herbert A. Laboratory guidelines and quality assurance practices for cytology. European guidelines for quality assurance in cervical cancer screening. 2nd ed. Office for Official Publications of the European Communities. Luxembourg (Grand-Duchy of Luxembourg); 2008:153-170.

DeMay RM. The Pap test. Chicago: American Society of Clinical Pathology; 2005.

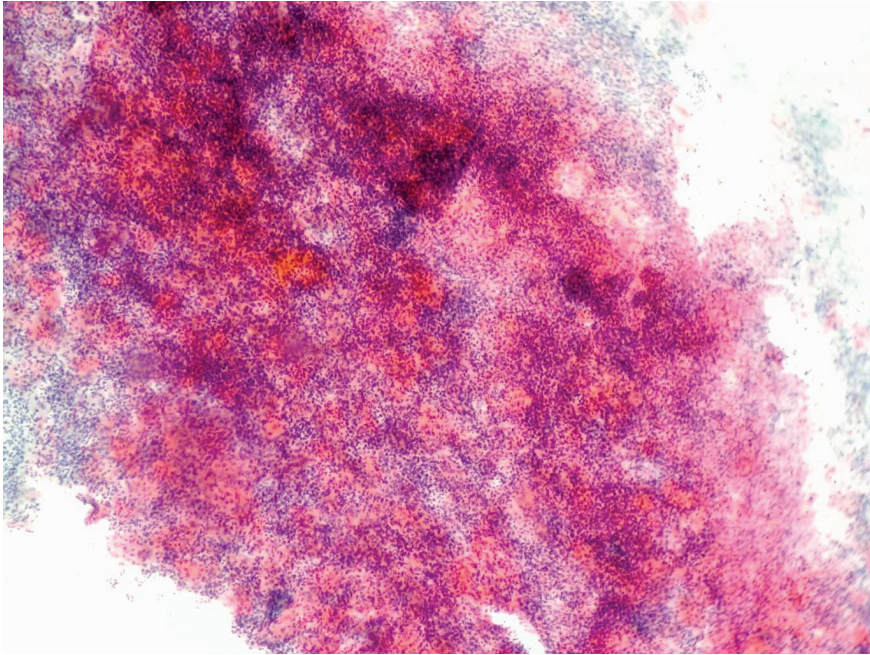
American Society for Colposcopy and Cervical Pathology. Updated Consensus Guidelines for Managing Abnormal Cervical Cancer Screening Tests and Cancer Precursors, 2013.



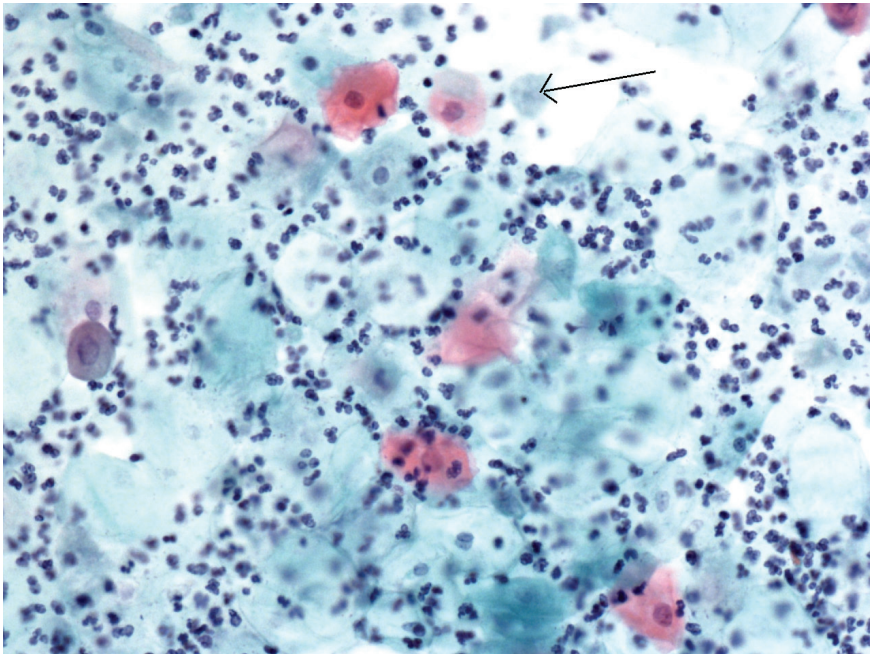
Slika 1. Uporaben BMV



Slika 2. Slabo fiksiran bris



Slika 3. Nepregleden bris zaradi vnetja – levkociti



Slika 4. Slabo pregleden bris zaradi vnetja, Trichomonas vaginalis



Kontracepcijske tabletko nistem vzela že 2 leti, 3 mesece in 4 dni in ves ta čas sem bila več kot 99% zaščitena



Skrajšan povzetek glavnih značilnosti zdravila

▼ Za to zdravilo se izvaja dodatno spremljanje varnosti. Tako bodo hitreje na voljo nove informacije o njegovi varnosti. Zdravstvene delavce naprošamo, da poročajo o katerem koli neželenem neželenem učinku zdravila.

IME ZDRAVILA
Jaydess 13,5 mg intrauterini dostavni sistem
KAJKOVSTNA IN KOLIČINSKA SEŠTAVA
Intrauterini dostavni sistem vsebuje 13,5 mg levonorgestrela. Pomolna snovi: polidimetilsiloksanilni elastomer, brazodni koloidni silicijev dioksid, polietilen, barbijev sulfat, črn železov oksid (E172) in želatino.

FARMACEVTSKA OBLIKA
intrauterini dostavni sistem (IUS). Velikost zdravila Jaydess: 28 mm x 30 mm x 1,55 mm

TERAPEVTSKE INDIKACIJE
Kontracepcija za obdobje do treh let.

ODMERJANJE IN NAČIN UPORABE:

Odmerjanje • Intrauterini dostavni sistem se vstavi v maternično votlino in učinkuje do tri leta. **Vstavljen in odstranjen/zamenjan** • Piproclifivo je, da zdravilo Jaydess vstavlja in odstranjuje zdravilno osebo, ki imajo izkušnje z vstavljanjem IUS in/ali so bili usposobljeni za vstavljanje zdravila Jaydess. Zdravilo Jaydess se vstavi v maternično votlino v sedmi do deveti dan po zadnji menstruaciji. Zdravilo Jaydess se lahko zamenja z novim sistemom kadar koli med ciklusi. Zdravilo Jaydess se lahko vstavi tudi takoj po splavu v prvem trimesečju nosečnosti. Po porodu je treba z vstavitvijo počakati, dokler se maternica ne zmanjša na normalno velikost, vendar se zdravilo ne sme vstaviti prej kot šest tednov po porodu. Če je zmanjševanje maternice zelo upočasnjeno, se lahko počaka do 12 tednov po porodu. Če pride med vstavitvijo do tuhe in/ali ali se med vstavitvijo ali po njej pojavijo hude bolečine ali krvavitve, je treba takoj opraviti klinični pregled ter pregled z ultrazvokom in na ta način izključiti perforacijo. Zdravilo Jaydess se od drugih IUS razlikuje po tem, da je na ultrazvoku viden isodni obroč. Ker T-rodicel zdravila Jaydess vsebuje barbijev sulfat, je viden na rentgenskih slikah. Sistem je treba odstraniti najpozneje do konca tretjega leta. Če želi ženska še naprej uporabljati to metodo, se lahko takoj po odstranitvi in pregledu sistema vstavi nov sistem.

Staršje bolnice • Zdravilo Jaydess niso preučevali pri ženskah, starejših od 65 let. Uporaba zdravila Jaydess v indikaciji pri ženskah v obdobju po menopavzi.

Bolnice z jetrno okvaro • Zdravilo Jaydess niso preučevali pri ženskah z jetrno okvaro. Zdravilo Jaydess je kontraindicirano pri ženskah z akutno jetrno boleznijo ali jetrnim tumorjem.

Bolnice z ledvično okvaro • Zdravilo Jaydess niso preučevali pri ženskah z ledvično okvaro.

Pediatrska populacija • Varnosti in učinkovitosti zdravila Jaydess pri ženskah, mlajših od 18 let, niso preučevali.

Način uporabe • Vstavi zdravilo z uporabo specifične tehnike.

KONTRAINDIKACIJE

- nosečnost;
- akutna ali ponavljajoča medenična vnetna bolezen ali stanja, povezana s povečanim tveganjem za medenično okužbo;
- akutni cervicitis ali vaginitis;
- zgodnja endometrija ali okužbe po splavu v zadnjih treh mesecih;
- cervikalna intraepiteljska neoplazija, dokler se ne pozdravi;
- malignani tumorji maternice ali materničnega vratu;
- na prognozičen občutljivi tumorji, npr. rak dojke;
- manjše krvavitve iz različne naravnega izvora;
- prisotnost ali prisotnost nepravilnosti v maternici, vključno z materničnimi miomi, ki bi ovirali vstavljen in/ali zadrževanje intrauterinoga sistema (tj. če deformirajo maternično votlino);
- akutna jetrna bolezen ali jetrni tumor;
- nestrpnost na zdravilno učinkovino ali katero koli pomožno snov.

POSEBNA OPOZORILO IN PREDVIDNOSTNI UKREPI:

- Zdravilo Jaydess je treba uporabljati pravilno in po navodilih specialista o je treba razmisлити o odstranitvi sistema, če obdobja ali se prvič odkrije katero od naslednjih stanj:
- migrena, migrena z žaričnimi nevrolgičnimi znaki, kot so nesimetrična izguba vida ali drugi simptomski prehodni možganske ishemije;
- srednje hudi glavoboli;
- slatičnica;
- zrazto zvišanje krvnega tlaka;
- huda arterijska bolezen, kot sta možganska kap ali srčni infarkt.

Nekondomni levonorgestrel lahko povzroči na toleranco za glukozo, zato je treba pri ženskah, ki imajo sladkorno bolezen in uporabljajo zdravilo Jaydess, spremljati koncentracije glukoze v krvi. Pri ženskah s sladkorno boleznijo, ki uporabljajo IUS z levonorgestrelom, režima zdravljenja praviloma ni treba spreminjati.

Zdravilski pregled/povzetek • Pred vstavitvijo je treba žensko seznaniti s koristimi in tveganji povezanimi z uporabo zdravila Jaydess, vključno s tveganjem za zunajmaternično nosečnost (glejte spodaj). Opravi je treba klinični pregled in pregled pri ginekološkem preglednem ginekologu ali zdravniku z brisom materničnega vratu. Izključiti je treba nosečnost in spolno prenosljivo bolezen. Genitalna okužba je treba pred vstavitvijo pozdraviti. Določiti je treba položaj maternice in velikost maternične votline. Pomembno je, da se zdravilo Jaydess vstavlja v funkcionalni maternični vrat, kar zagotavlja najboljše učinkovitost in zmanjša tveganje za njegov izpis. Pri vstavljanju je treba natančno upoštevati navodila za vstavljanje.

Zdravilo Jaydess ni primerne za poskušalno kontracepcijo. Primerne uporabe zdravila Jaydess za zdravljenje močnih menstrualnih krvavitev ali preprečevanje endometrijske hiperplazije med odložitvenim nadomestnim zdravljenjem ni dokazano. Uporaba zdravila Jaydess v teh primerih ni priporočljiva.

Zunajmaternična nosečnost • V kliničnih preskušanjih z zdravilom Jaydess je bila spolna incidencen zunajmaternične nosečnosti približno 0,11 na 100 žensk let (približno polovica nosečnosti, do katerih pride med uporabo zdravila Jaydess, je zunajmaternične).

Uporaba pri ženskah, ki še niso nikoli rodile • Zdravilo Jaydess in kontraceptivni pregled izbora pri ženskah, ki še niso nikoli rodile, se po klinični izkušnji ne priporočata.

Vplivi na vzorec menstrualne krvavitve • Vplivi na vzorec menstrualne krvavitve so priložnostni in vplivajo na vzorec zdravila Jaydess. Ta odstopanja so posledica nepredvidnega delovanja levonorgestrela na endometrijski in niso odvisna od dolžine cikla.

Okužbe v mali medenici • Čeprav sta zdravilo Jaydess in inserter sterilni, lahko zaradi bakterijske kontaminacije med vstavitvijo postanejo sredstva za vstavo mikroorganizmov v zgornji deli. O okužbah v mali medenici so poročali med uporabo katerih koli IUS ali materničnih vložkov (IUD - intrauterin device).

izis • V kliničnih preskušanjih z zdravilom Jaydess je bila incidencen iztis niska in v istem obsegu, kot so poročali za druge maternične vložke ali IUS. Simptoma delnega ali popolnega iztisa zdravila Jaydess sta lahko krvavitve ali bolečina. Vendar pa lahko pride do delnega ali popolnega iztisa, ne da bi ženska to opazila, kar povzroči zmanjšano ali izgubo kontracepcijske zaščite. Ker zdravilo Jaydess sčasoma navadno zmanjša občutljivost menstrualne krvavitve, lahko pogostejše krvavitve kažejo na iztis. Dolgo trjajajo zdravilo Jaydess je treba odstraniti. Če je bila nosečnost izključena, se lahko hkrati vstavi nov sistem.

Perforacija • Intrauterini kontracepcijski sredstvo lahko perforira ali penetra v maternično telo ali maternični vrat, vendar se to zgodi redko, najpogosteje med vstavljanjem. Simti se lahko zmanjša učinkovitost zdravila Jaydess, če se pri vstavitvi najde in/ali se med ali po vstavitvi pojavijo hude bolečine ali krvavitve, je treba takoj opraviti klinični pregled ter pregled z ultrazvokom in na ta način izključiti perforacijo. V takem primeru je treba sistem odstraniti. Tveganje za perforacijo je večje pri debelih ženskah in se lahko poveča po ostavi nekaj dni po porodu in pri ženskah s fleksirano retrovertirano maternico.

Izgonje nitil • Če na kontrolnih pregledih ob materničnem vratu ni videti niti za odstranjen, je treba izključiti nezavestni izpis IUS in nosečnost.

Ovarijske ciste/povečani ovarijski folikli • Ker zdravilo Jaydess deluje kontraceptivno predvsem sčasoma, prisotnost ciste/povečanih foliklov ne povzroča sprememb v delovanju jajčnikov, vključno z rednim zavajanjem foliklov, sproščanjem oocitov in atresijo foliklov.

Plodnost/nosečnost/rojstvo • Uporaba intrauterinoga dostavnega sistema, ki sprošča levonorgestrel, ne vpliva na kasnejšo plodnost. Po odstranitvi intrauterinoga dostavnega sistema se plodnost pri ženskah povrne na normalno.

Vstavljen zdravilo Jaydess pri nosečnicah je kontraindicirano. Zaradi zmožnosti maternične uporabe in lokalne seznavljenosti levonorgestrela je treba upoštevati možnost pojave vitilizacije pri ženskem fetusu. Zaradi visoke kontracepcijske učinkovitosti, je kliničnih izkušenj o poteku/izidu nosečnosti pri uporabi zdravila Jaydess malo. Na spolno kaže, da uporaba katere koli metode, ki vsebuje samo progesteron, od šestega tedna po porodu, ne škoduje rasti ali razvoju otroka. Intrauterini dostavni sistem, ki sprošča levonorgestrel, ne vpliva na količino ali kakovost maternične mase (pri doječih materah v maternico mliče prehajajo majhne količine progesterona (približno 0,1%) od materinega levonorgestrela).

MESEČNO DELOVANJE Z DRUGIMI ZDRAVILI IN DRUGE OBILKE INTERAKCIJ:

Interakcije se lahko pojavijo z zdravili, ki imajo učinek na menstrualno cisto, predvsem enični sistem cistolom (P450), in lahko zato povečajo presnovo levonorgestrela, kar poveča odstotek spolnih hormonov (npr. fenilol, barbiturati, primidon, karbamazepin, rifampicin, rifabutin, nevirapin, silvestrol, bosentan in melnori) tudi okskarbazepin, topiramid, felbamit, griseofulvin in zdravila, ki vsebujejo šentjanževko). Po drugi strani pa lahko zdravilo, za katere je znano da zavirajo encime, ki presnavljajo zdravilo (npr. itraconazol, kolokolazol), povečajo serumske koncentracije levonorgestrela. Vpliv teh zdravil na učinkovitost zdravila Jaydess ni raziskan. Intrauterini dostavni sistem, ki sprošča levonorgestrel, ne vpliva na količino ali kakovost maternične mase (pri doječih materah v maternico mliče prehajajo majhne količine progesterona (približno 0,1%) od materinega levonorgestrela).

Magnetonosonno slikanje (MRI) - magnetno resonančno slikanje • Pridobitveno testiranje je pokazalo, da se pri bolnici, ki ima vstavljenega zdravila Jaydess, lahko varno opravi MRI pod naslednjimi pogoji: statično magnetno polje 3 Tesla ali manj, največje prostorsko gradbeno magnetno polje 700 Gauss/cm ali manj. Pod temi pogoji je pri 15-minutnem MRI temperatura na mestu zdravila Jaydess porasla za največ 1,8 °C. Obstaja možnost pojave silikoznih artofarov, če se posebej, če se magnetnosonno slika področja, kjer je zdravilo Jaydess, ali v relativni bližini telega.

NEŽELENI UKLEPI: Pri večini žensk se po vstavitvi zdravila Jaydess pojavijo spremembe v vzorcu menstrualne krvavitve. Sčasoma se pogostost amonoreje in neretnih krvavitev poveča, zmanjša pa se pogostost podaljanih in pogostih krvavitev. **Zelo pogosti** glavoboli, bolečina v trebuhu/mali medenici, glavobol/nosečnost, sprememba v krvavitvi, vključno s povečanjem in zmanjšanjem trajanja, stalnih krvavitev, krvavimi izcedki, nerednimi krvavitvami in amonorejo, ovarijska cista, vulvovaginitis. **Pogosti**: depresivno razpoloženje/depresija, migrena, navzea, alopecija, okužba zgornjih ušes, dismenoreja, bolečina/nelagodje občutljivi v dotik, izpis zdravila (popolni ali delni), genitalni izcedek. **Občasni**: hiruizem. **Redki**: perforacija maternice.

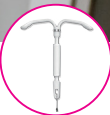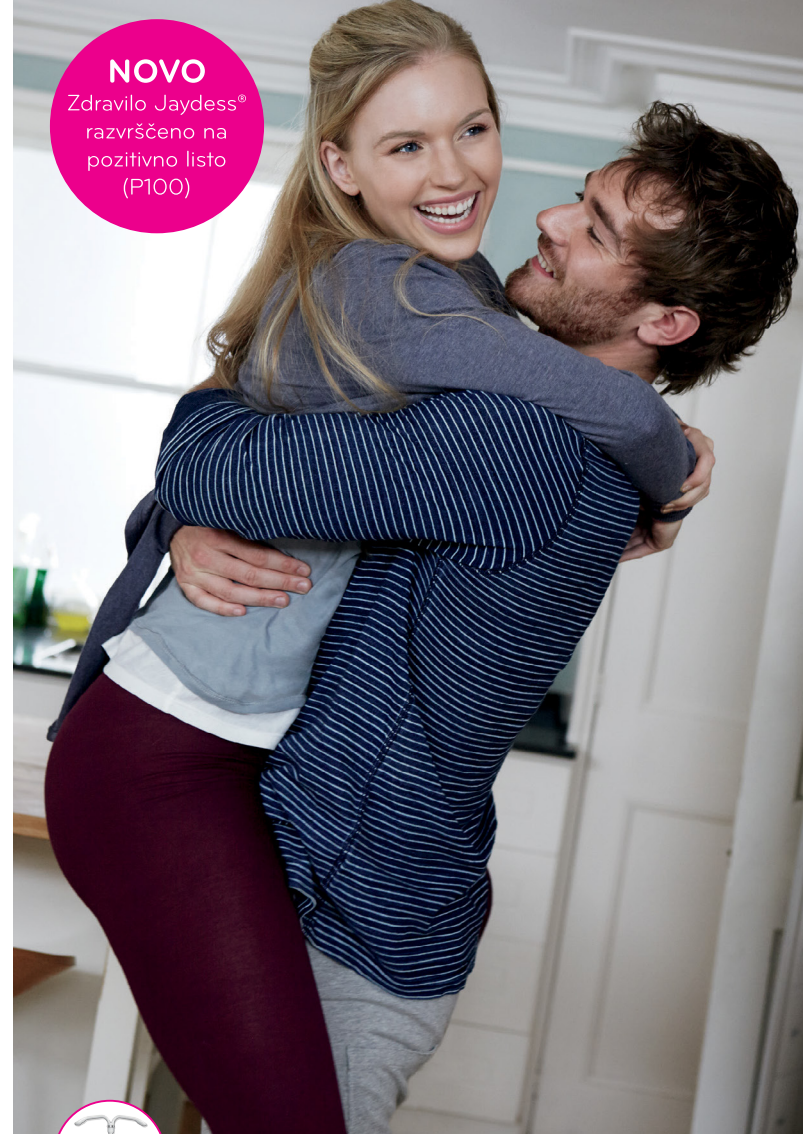• V kliničnih preskušanjih so morali o ovarijskih cistah poročati kot o neželenih učinkih, če je to za normalne, nefunkcionalne ciste ali ciste s premerom >3 cm pri pregledu z ultrazvokom.

IMETNIK DOVOLJENJA ZA PROMET Z ZDRAVILOM
Bayer d.o.o.
Biankova ulica 13
1000 Ljubljana

DATUM ZADNJE REVIZIJE BESEDILA
26.02.2014

Pred predpisovanjem, prosimo, preberite celoten Povzetek glavnih značilnosti zdravila.

NOVO
Zdravilo Jaydess®
razvrščeno na
pozitivno listo
(P100)



Nova možnost kontracepcije, ki omogoča do 3 leta brezskrbnosti.

- brez dnevne, tedenske ali mesečne rutine¹
- klinično preskušena pri ženskah, ki so ali še niso rodile²
- visoka učinkovitost ob nizkem odmerku hormona^{1,2}
- preprosta vstavitev²
- hitra povrnitev plodnosti po odstranitvi¹



Literatura:
¹ Jaydess Povzetek glavnih značilnosti zdravila • ² Gemzell-Danielsson et al. Fertility and Sterility 2012, Vol 97 (3): 616-622

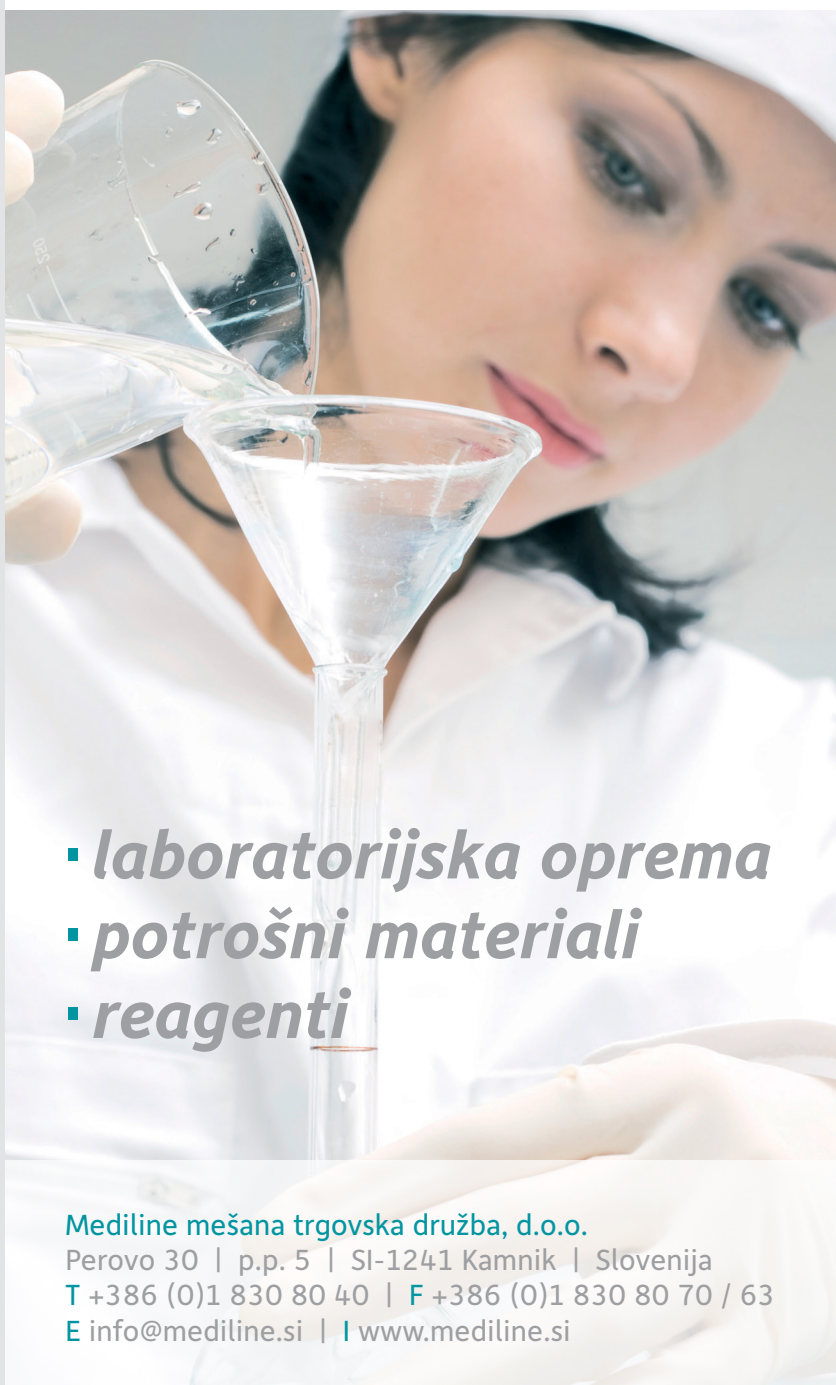



Bimos – Interstuhl
Büromöbel,
Bio-Rad Medical
Diagnostics,
Biolin Scientific,
Bioquell,
Biotage,
Biotest,
Delta T,
Ditabis,
EKF Diagnostic,
Eppendorf,
Eurofins GeneScan,
Eurofins MWG
Operon,
Focus Diagnostics,
Hain Lifescience,
Heipha,
Hoefer,
IDEXX
Laboratories,
Liofilchem,
Mart Microbiology,
Medical Wire
(MWE),
Molecular Devices
(Genetix),
Qiagen,
R-Biopharm,
Rosco Diagnostica,
SalvisLab,
Sarstedt,
Sifin,
Tecan,
Thermo Fisher
Scientific (Revco),
Ultra Violet
Products (UVP)



mediline



- **laboratorijska oprema**
- **potrošni materiali**
- **reagenti**

Mediline mešana trgovska družba, d.o.o.

Perovo 30 | p.p. 5 | SI-1241 Kamnik | Slovenija

T +386 (0)1 830 80 40 | **F** +386 (0)1 830 80 70 / 63

E info@mediline.si | **I** www.mediline.si



SKRAJŠAN POVZETEK GLAVNIH ZNAČILNOSTI ZDRAVILA

Pred predpisovanjem, prosimo, preberite celoten Povzetek glavnih značilnosti zdravila, ki ga dobite pri naših strokovnih sodelavcih! Ime zdravila: Silgard

suspenzija za injiciranje v napolnjeni injekcijski brtzi adsorbirano rekombinantno cepivo proti humanim papilomavirusom (tipom 6, 11, 16 in 18) Sestava: 1 odmerek (0,5 ml) vsebuje približno 20/40/40/20 µg L1 proteina humanega papilomavirusa tipa 6/ 11/ 16/ 18. L1 protein je v obliki virusu podobnih delcev, pridobljen s tehnologijo rekombinantne DNA na celični kulturi kvasovk, adsorbiran na amorfni aluminijev hidroksifosfat sulfat kot adjuvans (225 mikrogramov Al).

Terapevtske indikacije: Silgard je cepivo za uporabo od 9. leta starosti dalje za preprečevanje predrakavih genitalnih lezij (cervikalnih, vulvarnih in vaginalnih) in raka materničnega vratu, ki so vzročno povezani z določenimi onkogenimi tipi humanih papilomavirusov (HPV), ter bradavic na spolovilih (konciasti kondilomi), ki so vzročno povezane s specifičnimi tipi HPV. Cepivo Silgard je treba uporabljati v skladu z uradnimi priporočili.

Odmerjanje in način uporabe: Osnovno cepljenje je treba opraviti s tremi posameznimi 0,5 ml odmerki cepiva, ki se jih aplicira po shemi 0, 2, 6. Mesec, če je potrebna alternativna shema cepljenja, mora oseba drugi odmerek cepiva prejeti vsaj 1 mesec po prejemu prvega odmerka, tretji odmerek cepiva pa vsaj 3 mesece po prejemu drugega odmerka, vse tri odmerke pa v obdobju 1 leta. Potreba po obnovitvenem odmerku ni bila dokazana. Pri osebah, ki so že prejele prvi odmerek cepiva Silgard, je priporočljivo, da se cepljenje dokonča s cepivom Silgard in osebe tako prejmejo vse 3 odmerke istega cepiva. Varnost in učinkovitost cepiva Silgard pri otrocih, mlajših od 9 let, nista bili ugotovljeni. Cepivo je treba aplicirati intramuskularno, najbolje v deltidni predel nadlahti ali v zgornji anterolateralni predel stegna. Cepiva Silgard se ne sme vbrizgati intravaskularno. Subkutano in intradermalno dajanje cepiva ni bilo proučeno, zato takšnega dajanja ne priporočamo. **Kontraindikacije:** Preobčutljivost za zdravilne učinkovine ali katerikoli pomožni snov. Cepljenje s cepivom Silgard je treba odložiti pri osebah, ki imajo hudo akutno bolezen z zvišano telesno temperaturo. Vendar pa blajša okužba, kot sta blaga okužba zgornjih dihal ali rahlo zvišana telesna temperatura, ni kontraindikacija za cepljenje.

Povzetek posebnih opozoril, previdnostnih ukrepov in interakcij: Pri odločitvi za cepljenje posamezne osebe je treba upoštevati njeno tveganje za predhodno izpostavitve HPV in potencialno korist cepljenja. Tako kot pri vseh cepivih, ki se jih injicira, je treba vedno zagotoviti ustrezno obliko zdravljenja, ki bo v redkih primerih anafilaktične reakcije po cepljenju nemudoma na voljo. Ker se po cepljenju lahko pojavi sinkopa, je treba cepljene osebe skrbno opazovati približno 15 minut.

Tako kot druga cepiva tudi cepivo Silgard morda ne bo popolnoma zaščitilo vseh cepljenih oseb. Cepivo Silgard ščiti le pred boleznimi, ki jih povzročajo tipi 6, 11, 16 in 18 HPV, ter v določeni meri pred boleznimi, ki jih povzročajo določeni sorodni tipi HPV. Zato je treba previdnostne ukrepe za preprečevanje prenosa spolno prenosljivih bolezni izvajati še naprej. Cepivo Silgard je samo za profilaktično uporabo in nima učinka na aktivne okužbe s HPV ali na dokazano klinično bolezen.

Pri osebah, ki so v času cepljenja že okužene z določenim tipom HPV, ki ga vsebuje cepivo, cepivo Silgard ne prepreči sprememb, ki nastanejo zaradi tega tipa HPV. Cepljenje ni zamenjava za presejalne teste raka materničnega vratu. Podatki o varnosti, imunogenosti ali učinkovitosti, ki bi podpirali zamenljivost cepiva Silgard z drugimi cepivi proti HPV, niso na voljo. **Uporaba z drugimi cepivi:** Dajanje cepiva Silgard sočasno (vendar na različnih mestih, če gre za cepiva, ki se injicirajo) in rekombinantnega cepiva proti hepatitisu B ni vplivalo na imunski odziv na tipe HPV. S cepivom Silgard se lahko cepi sočasno s kombiniranim obnovitvenim cepivom proti davici (d) in tetanusu (T) ter oslovskemu kašlju (acelularno, komponentno cepivo) (ap) in/ali otroški ohranilosti (inaktivirano cepivo) (IPV) (cepiva dTap, d1-IPV, dTap-IPV).

Sočasna cepljenja s cepivom Silgard in z drugimi cepivi (razen z zgoraj naštetimi) niso raziskali. Uporaba s hormonskimi kontraceptivi: Čeže, da uporaba hormonskih kontraceptivov ni vplivala na imunski odziv na cepivo Silgard. Podatki o uporabi cepiva Silgard med nosečnostjo niso pokazali nobenega signala glede varnosti, kljub temu pa ne zadostujejo za priporočilo uporabe cepiva med nosečnostjo. Cepljenje je treba odložiti do konca nosečnosti. Doječe matere se lahko cepi s cepivom Silgard. **Povzetek neželenih učinkov:** Najpogosteje opaženi neželeni učinki so bili neželeni učinki na mestu injiciranja in glavobol. Ostali pogosti neželeni učinki so: navzea, bolečine v okončinah, preksija ter hematom in srbenje na mestu injiciranja. Prosimo, preberite seznam vseh poročanih neželenih učinkov v poglavju 4.8 Neželeni učinki Povzetka glavnih značilnosti zdravila. **Način in režim izdaje zdravila:** Predpisovanje in izdaja zdravila je le na recept s posebnim režimom (ZZ).

Imetnik dovoljenja za promet: Merck Sharp & Dohme Ltd., Hertford Road, Hoddesdon, Hertfordshire EN11 9BU, Velika Britanija. **Datum zadnje revizije besedila:** 11/2012



Merck Sharp & Dohme, inovativna zdravila d.o.o.
Smartniška cesta 140, 1000 Ljubljana, Slovenija
Tel: 01 5204 201, faks: 01 5204 349, 5204 350
Tiskano v Sloveniji, februar 2014
VACC-1055922-0001 EXP 2/2016

Samo za strokovno javnost


SILGARD.

[Štirivalentno rekombinantno cepivo proti humanim virusom papiloma (genotipom 6, 11, 16 in 18)]

Kaj naj storim, da dekleta ali žensko dodatno zaščitim pred rakom materničnega vratu?

Cepim jo proti HPV

Štirivalentno cepivo proti raku materničnega vratu, predrakavim spremembam zunanega spolovila in nožnice ter genitalnim bradavicam

**ZA DEKLETA IN ŽENSKE
OD 9 DO 45 LET**

